

Università degli Studi di Catania

Clinica Oculistica

Direttore: Prof. A. Reibaldi



Exotropie legate a sindromi

M. DI PIETRO, M.C. STRANO

Relazione XXXVI SOSi

S. Tecla: 14-16 Aprile 2011

The background of the slide is a photograph of a sunset over a vast body of water. The sky is a deep blue with wispy white clouds. A bright sun is visible on the left side, creating a rainbow that arches across the horizon. The water in the foreground is dark blue with gentle ripples.

S. encefaliche

S. cranio-facciali

S.oculari

The background of the slide is a photograph of a sunset over a vast ocean. The sky is a deep blue with wispy white clouds. A bright rainbow is visible on the left side of the horizon, extending from the water towards the sky. The water is a dark blue with gentle ripples.

S. Encefaliche

Oloprosencefalia
Microcefalia

Fisiologicamente

**Progressiva saldatura delle suture
e chiusura delle fontanelle
in relazione allo sviluppo dell'encefalo**

S. cranio-facciali

Incidenza delle craniosinostosi

343-476/milione di nati vivi

(Gorlin 2001)

The background of the slide is a photograph of a sunset over the ocean. The sky is a deep blue with wispy white clouds. A bright rainbow is visible on the left side, arching over the horizon. The water in the foreground is dark blue with gentle ripples.

Sinostosi precoci patologiche

Semplici

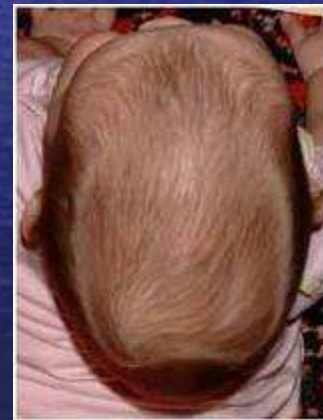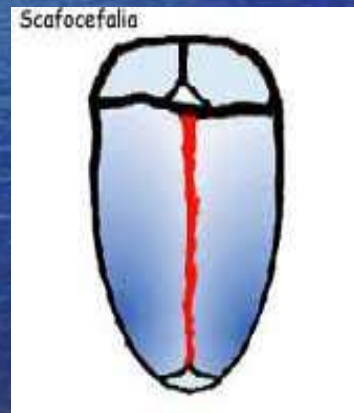
Associate a sindromi



Sinostosi precoci semplici

SCAFOCEFALIA

Chiusura precoce della sutura sagittale

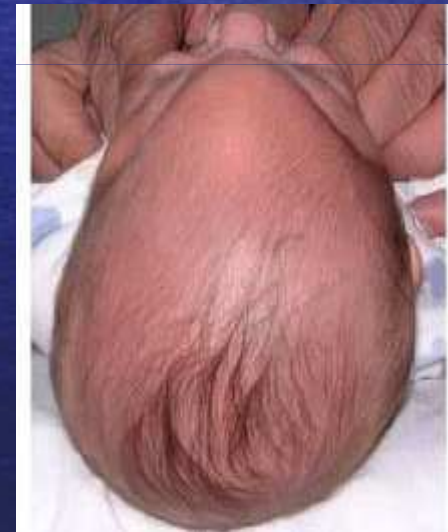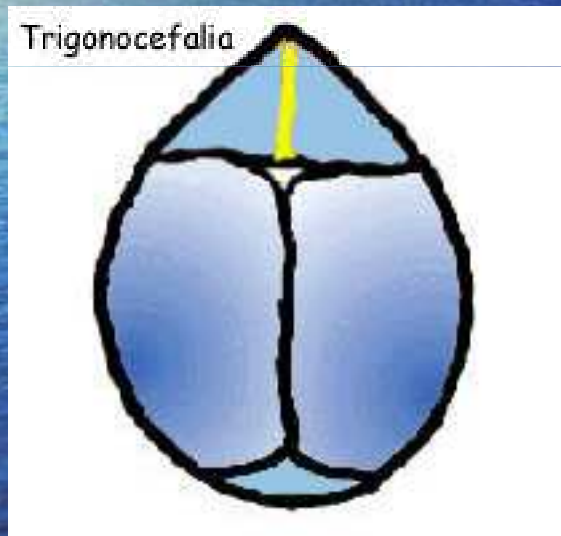


Incidenza 56-58%

(Cohen 2006)

TRIGONOCEFALIA

Chiusura precoce della sutura metopica

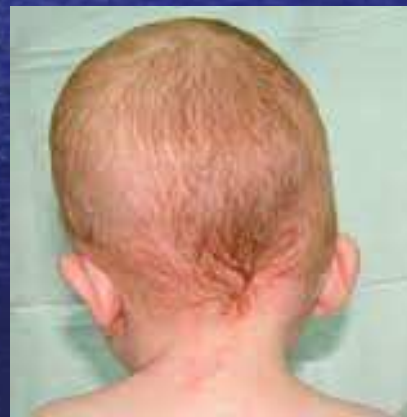
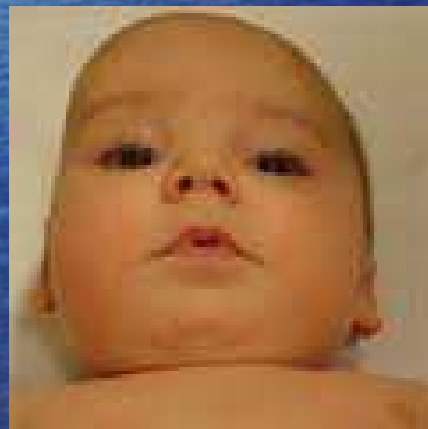
Incidenza 6-10%

(Patton 2007)

PLAGIOCEFALIA ANTERIORE (O POSTERIORE)

**Chiusura precoce della sutura emicoronale
(o emilambdaidea)**

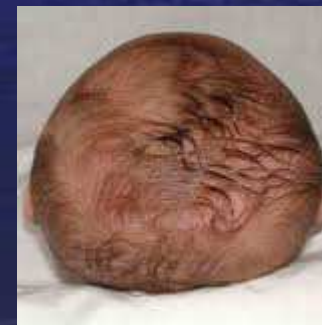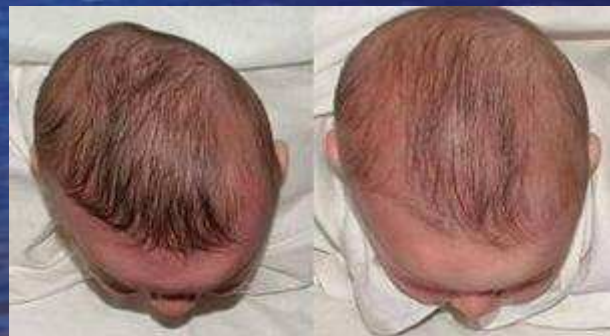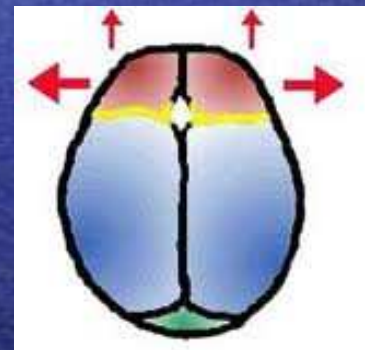
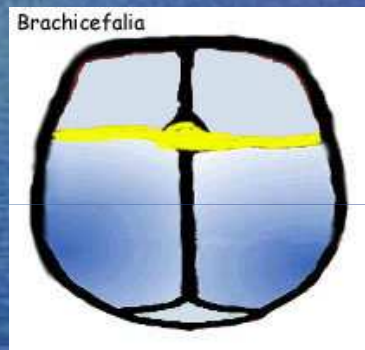


Incidenza 18-20%

(Patton 2007)

BRACHICEFALIA ANTERIORE (o POSTERIORE)

Chiusura precoce della sutura coronale (o lambdoidea)



Incidenza 14%

(Gorlin 2001)



Sinostosi precoci associate a sindromi



Malformazioni cranio-facciali

- Maggiori

- Minori (sindromi alfabetiche orbitarie)

Malformazioni maggiori

- Chiusura precoce delle suture

(Cranio-stenosi di Crouzon, Apert, Pfeiffer, di Muenke, di Saethre Chozen, plagiocefalie)

- *Colobomi o fessure*

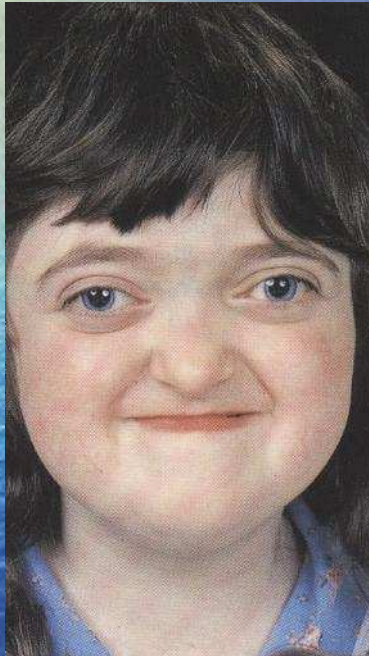(S. di Treacher-Collins-Franceschetti)

- Ipertelorismo

S. di Crouzon

ANOMALIA PREVALENTE SUL PIANO TRASVERSALE

Restringimento massiccio facciale(acro o scafocefalia)



Prominenza frontale

Naso uncinato

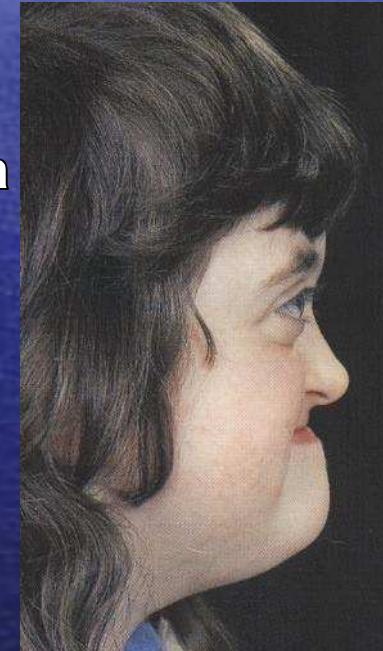Ridotta profondità orbitaria

Pseudoesoftalmo

Rima antimongoloide

Sindrome a V e up-shoot

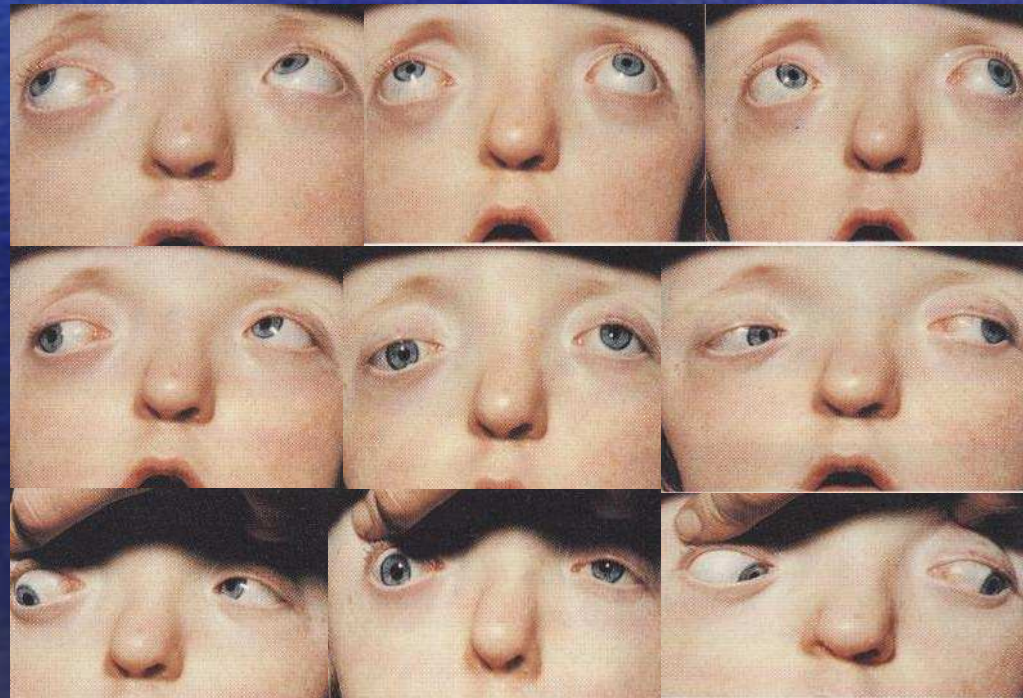
Ipertelorismo



Crouzon dermoskeletal syndrome

Sindrome di Apert

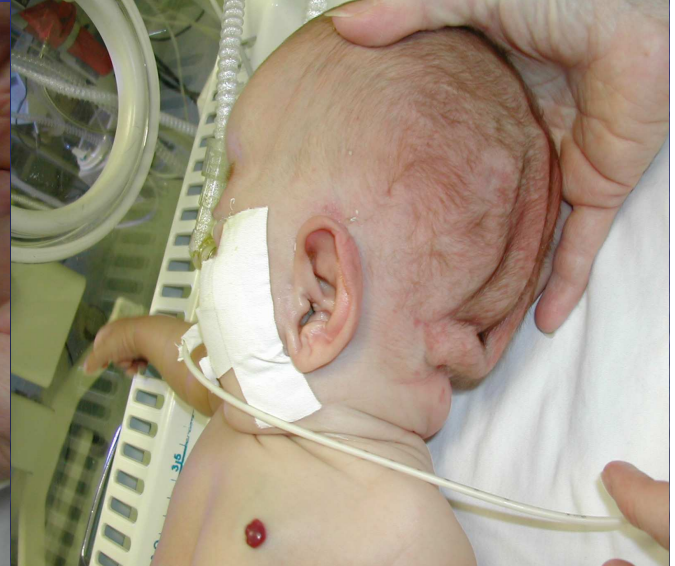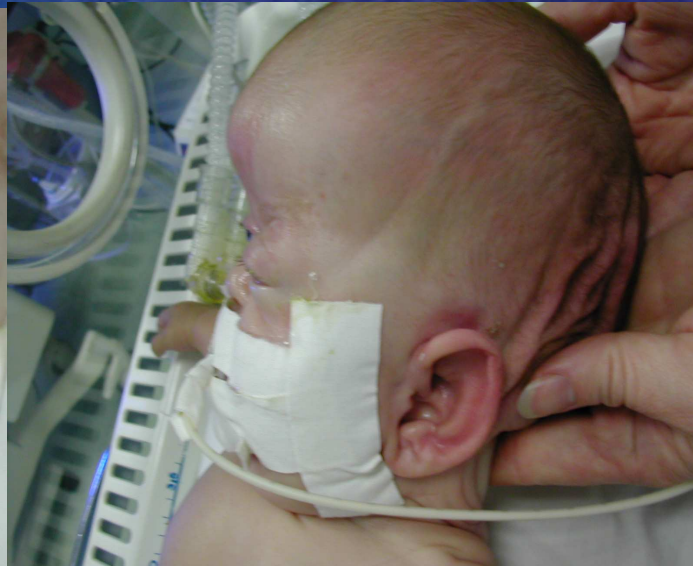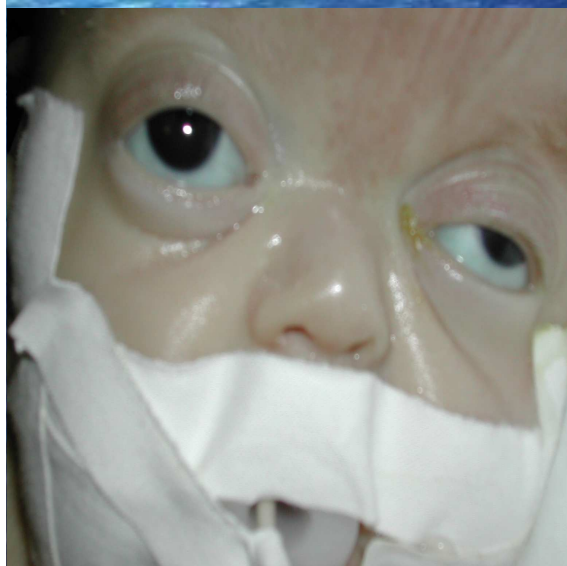Proptosi
Rime antimongoloidi
Ipertelorismo
Sindrome a V



S. di Pfeiffer

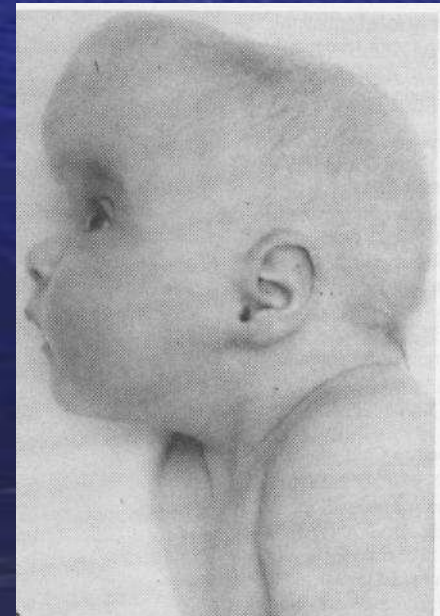
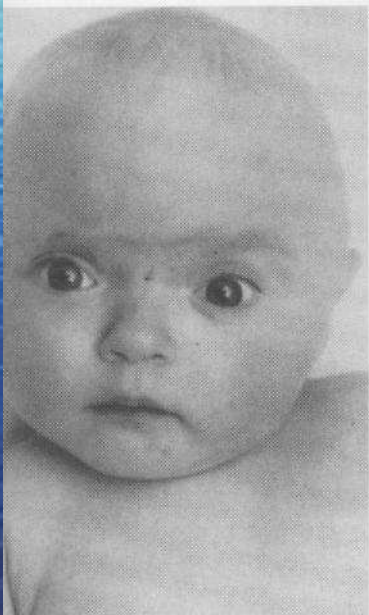


**Craniosinostosi
Sindattilia parziale**



Sindrome di Muenke

Autosomica dominante
Sinostosi coronale o bicoronale
Cranio a trifoglio
Rima antimongoloide



Genetica

Autosomica dominante
50% nuova mutazione (elevata età)

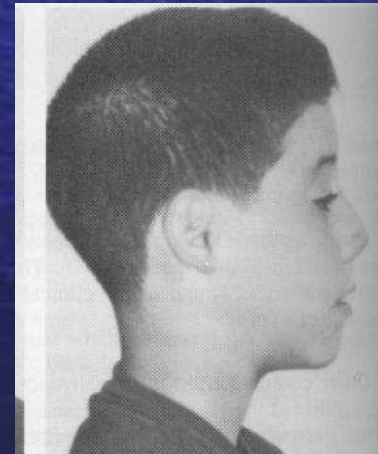
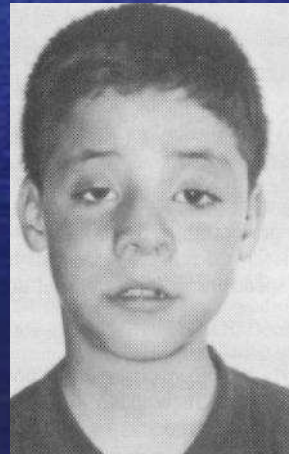Alterazione di FGFR 1,2,3
(proteine recettoriali per i fattori di crescita dei fibroblasti)

Sindrome di Saethre-Chatzen

Ptosi

Ipertelorismo

Strabismo divergente



Genetica

Mutazione 7p21

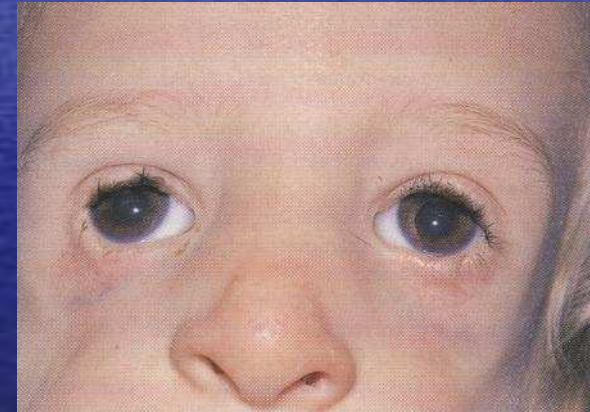Sindrome di Treacher-Collins-Franceschetti

Ipoplasia o aplasia zigomatica

Rima antimongoloide

Profilo a pesce

Sindrome a V



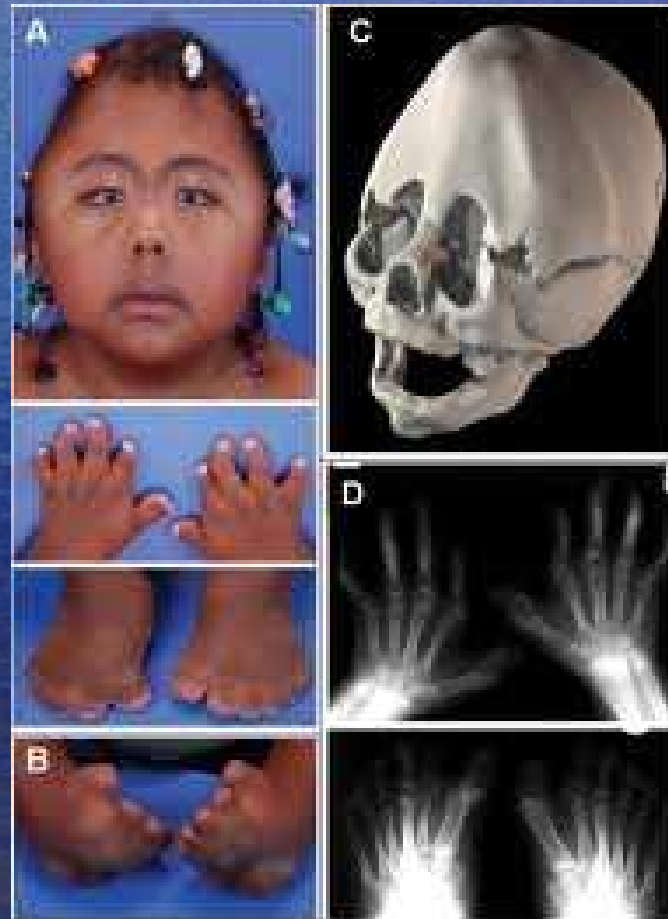1° e 2° arco branchiale

1/50000 nati vivi

(Taylor 2004)

Sindrome di Carpenter

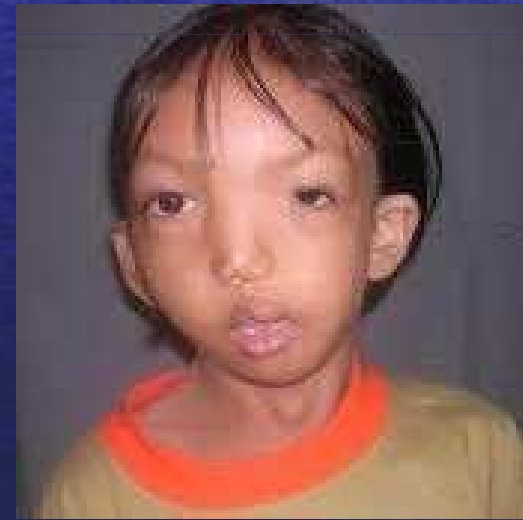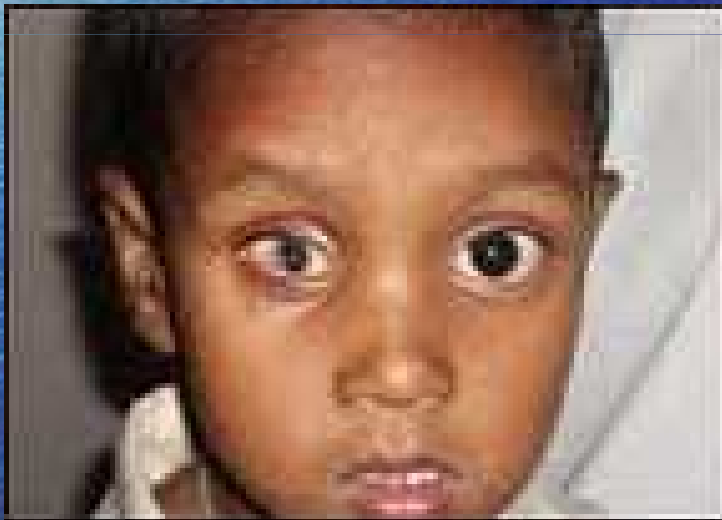
Acrocefalo-polisindattilia



Genetica

Trasmissione autosomica recessiva

Sindrome di Goldenhar



Genetica

5p

6q

7

9

18

21

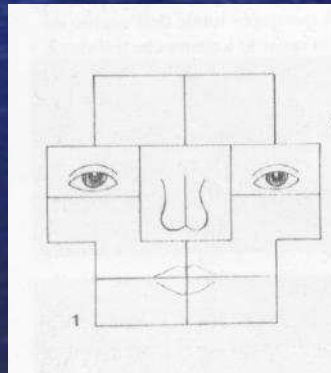
22

47XXX

49XXXXX

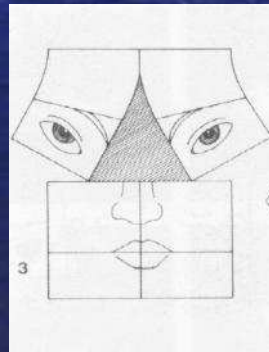
Ipertelorismo (Teleorbitismo, Iperteleorbitismo)

**Orizzontale con naso bifido
(strabismo orizzontale)**



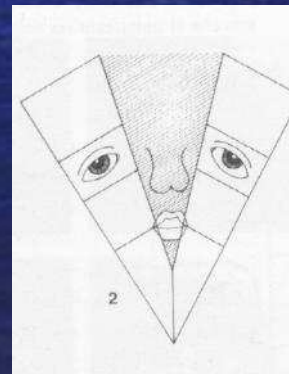
Ipertelorismo **(Teleorbitismo, Iperteleorbitismo)**

Ipertelorismo con meningocele
(Inciclorsione orbitaria, s. ad A)



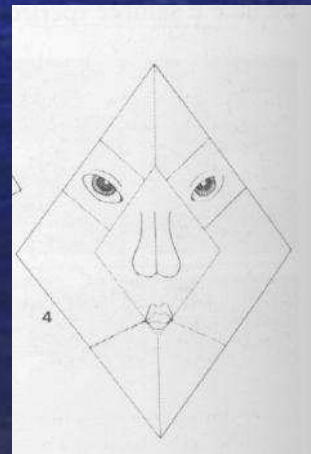
Ipertelorismo (Teleorbitismo, Iperteleorbitismo)

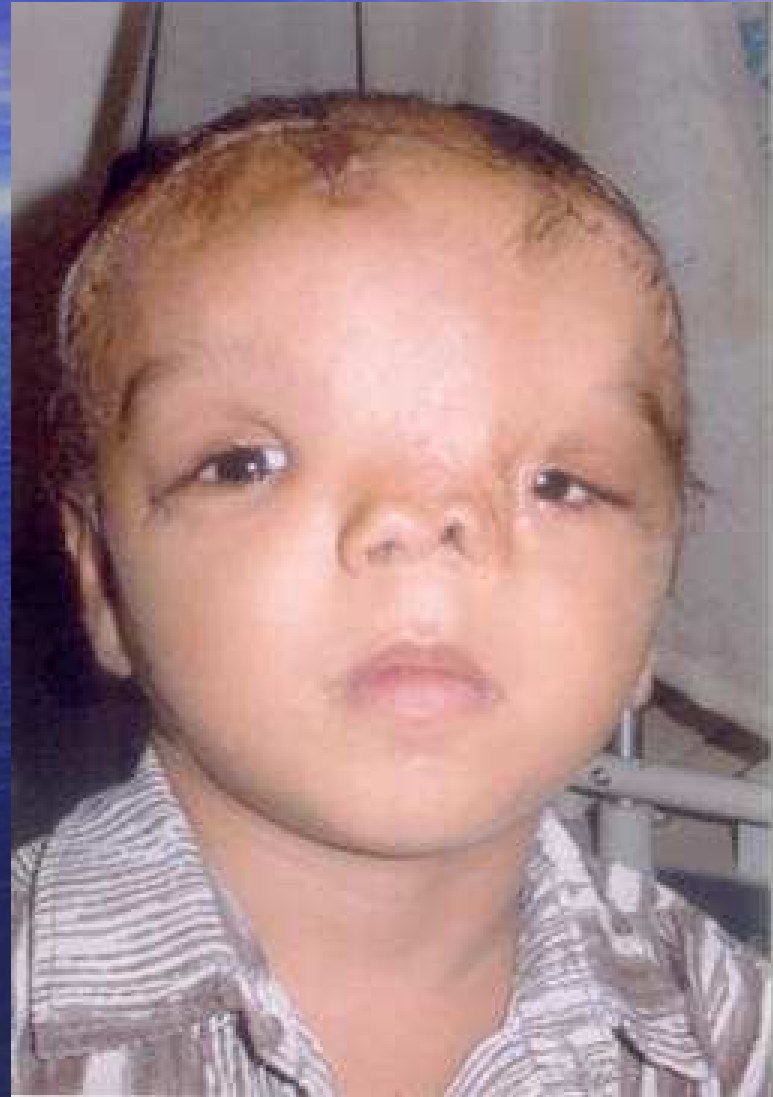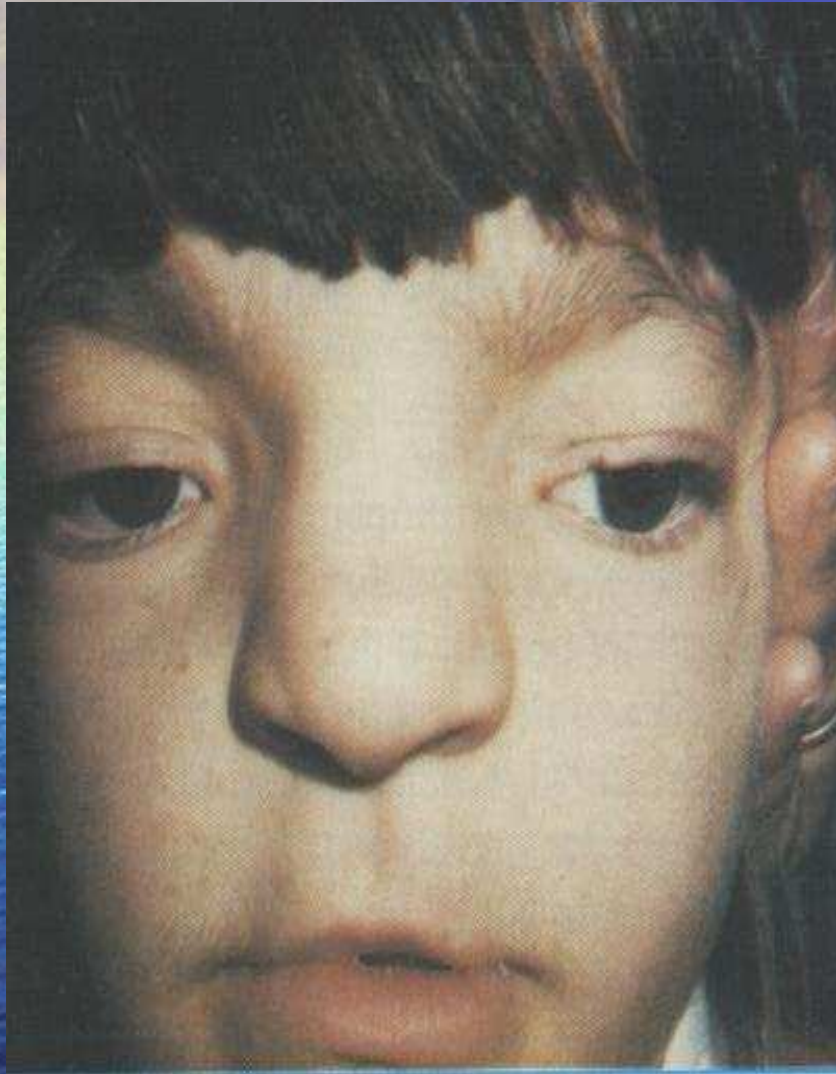
**Naso bifido con V della faccia
(S. a V)**



Ipertelorismo (Teleorbitismo, Iperteleorbitismo)

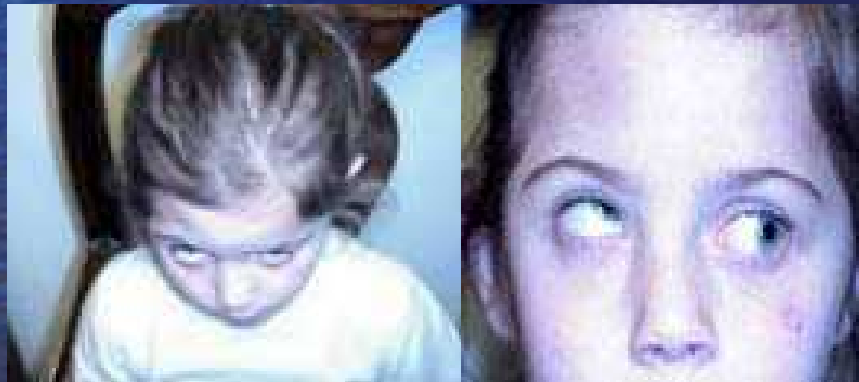Anomalia a diamante
(S. ad A)





Ipertelorismo (Teleorbitismo, Iperteleorbitismo)

**Ipertelorismo nelle plagiocefalie o displasie cleido-craniche
(Ipertropia)**



Deviazioni orizzontali (Exotropie)

- Ipofunzione del retto mediale

> sforzo accomodativo
effetto briglia

PULEGGE

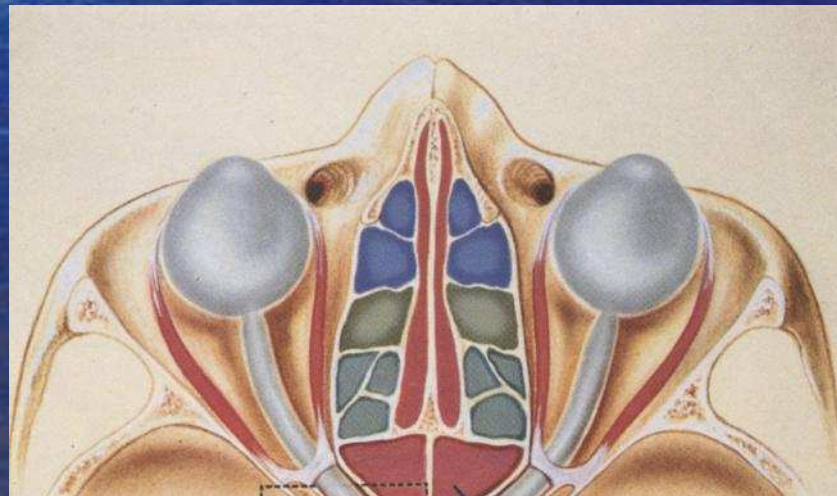
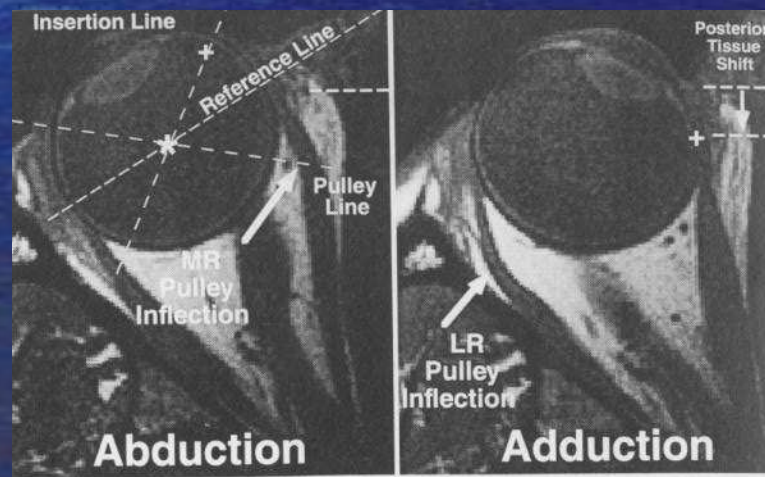
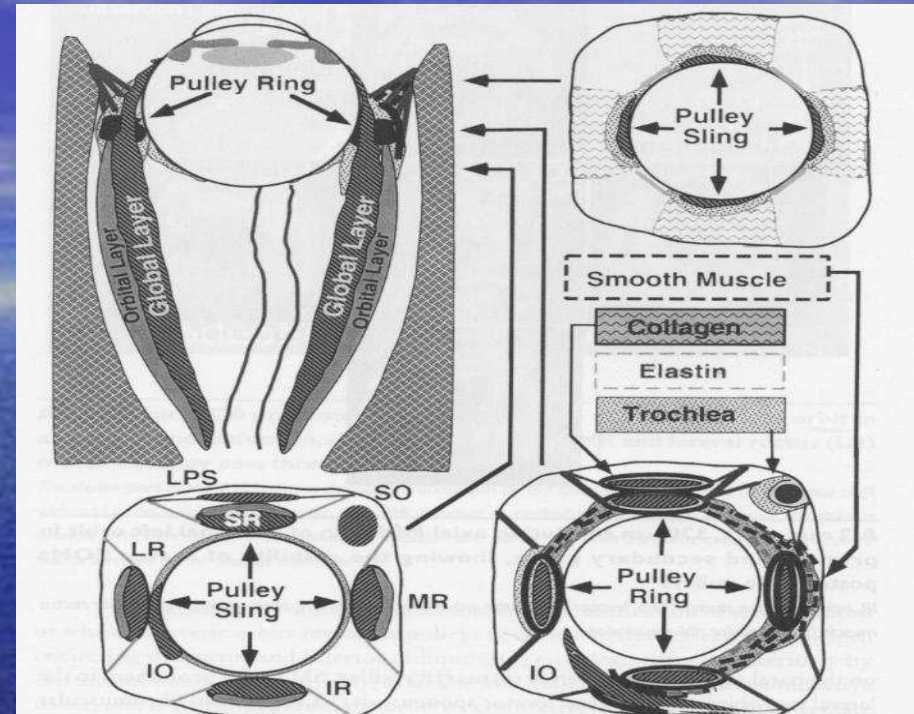
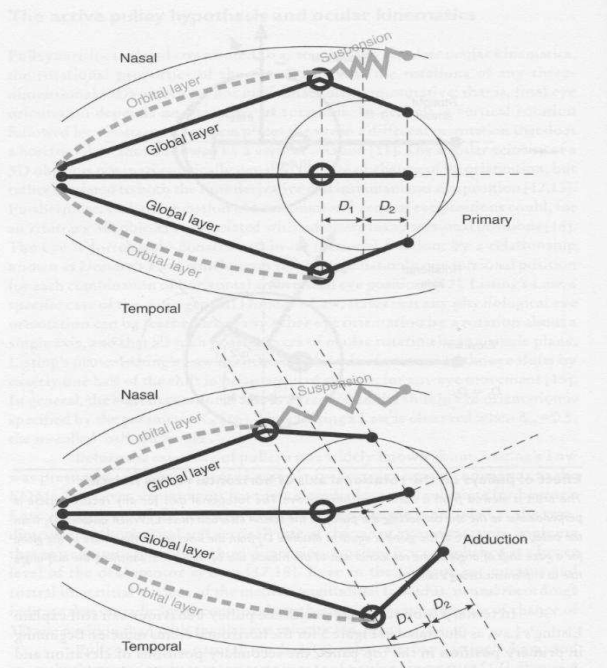


Figure 5





Anomalie minori

Deviazioni alfabetiche a V

Deviazioni alfabetiche ad A

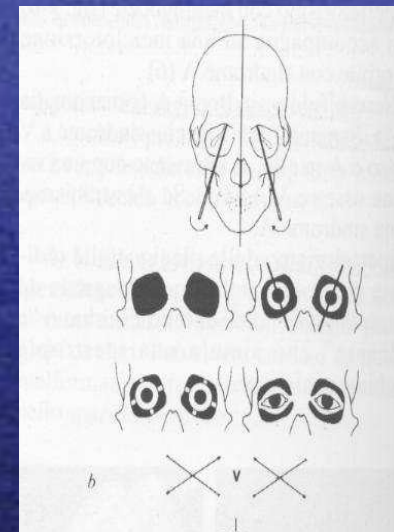
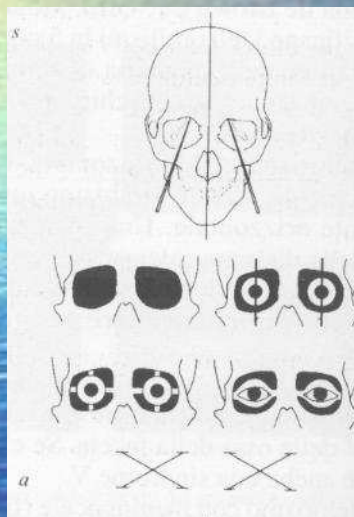
Deviazioni a Y e a Lambda

Le Sindromi alfabetiche orbitarie

Deviazioni a V

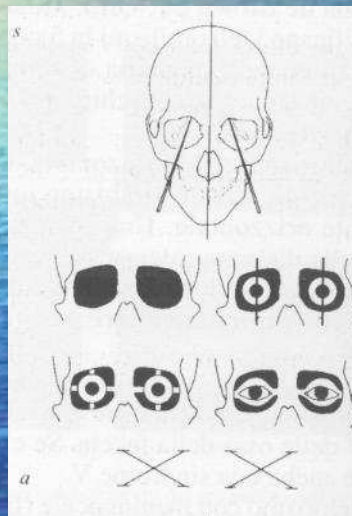
Ipoplasia dei malari
Obliquità antimongoloide della rima
(canto esterno più basso)

Excicloduzione dei globi
Iperfunzione O.I.
Ipofunzione O.S.




Le Sindromi alfabetiche orbitarie

Deviazioni alfabetiche ad A



Iperplasia dei malari
Obliquità mongoloide
(canto interno più basso)

Iperfunzione O.S. e R.S.
Ipofunzione O.I. e R.I.
Sindrome simil-Brown



Le Sindromi alfabetiche orbitarie

Deviazioni a Y

Ipofunzione dei RR.SS

Deviazioni a Lambda

Ipofunzione dei RR.II.

Conclusioni

Valutazioni antropometriche

Accurato monitoraggio del paziente

Indicazione chirurgica