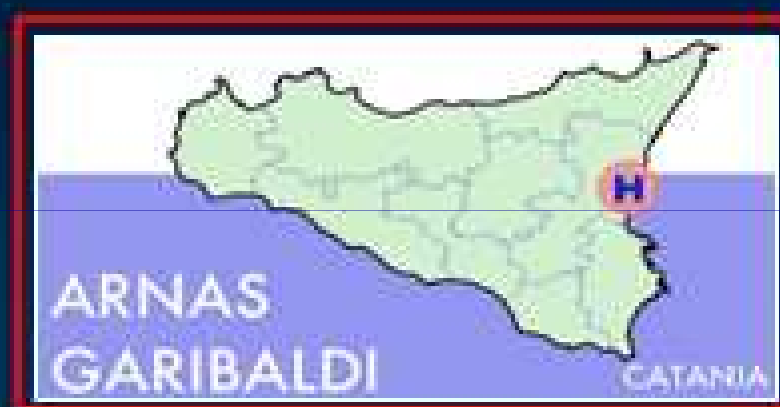

Azienda Ospedaliera di Rilievo Nazionale e di Alta Specializzazione Garibaldi Catania



Unità Operativa Complessa di Oftalmologia

Direttore: Dott. Antonio Rapisarda

Sindrome di von Hippel-Lindau: a case report.

C.Marino, G.Cascone, G. Favazza, C.Turnaturi

XXXVI Congresso SOSi 14-16 Aprile 2011



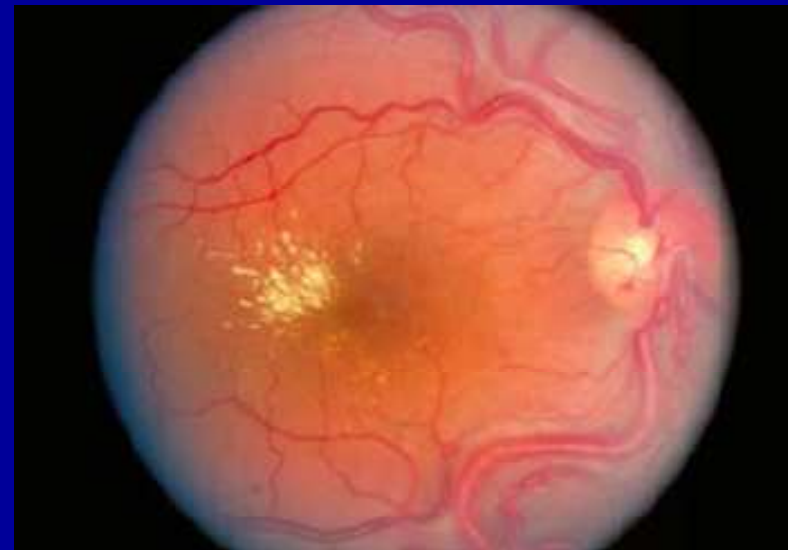
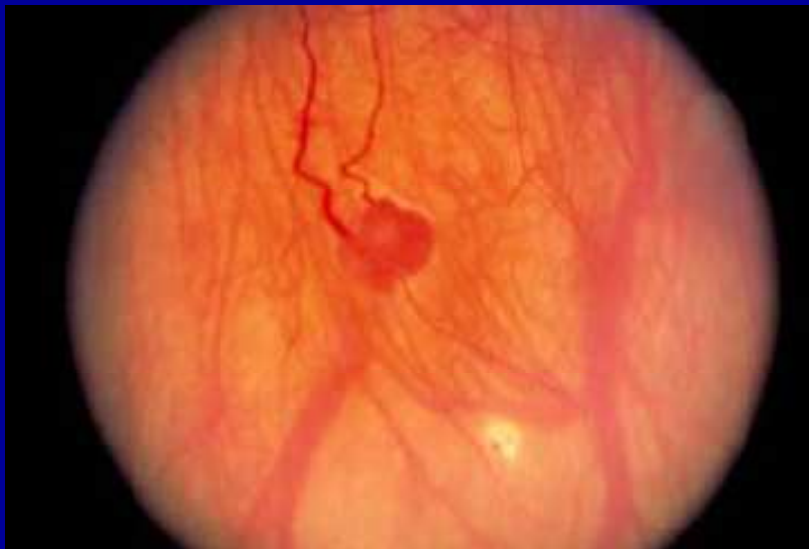
S. di von Hippel-Lindau

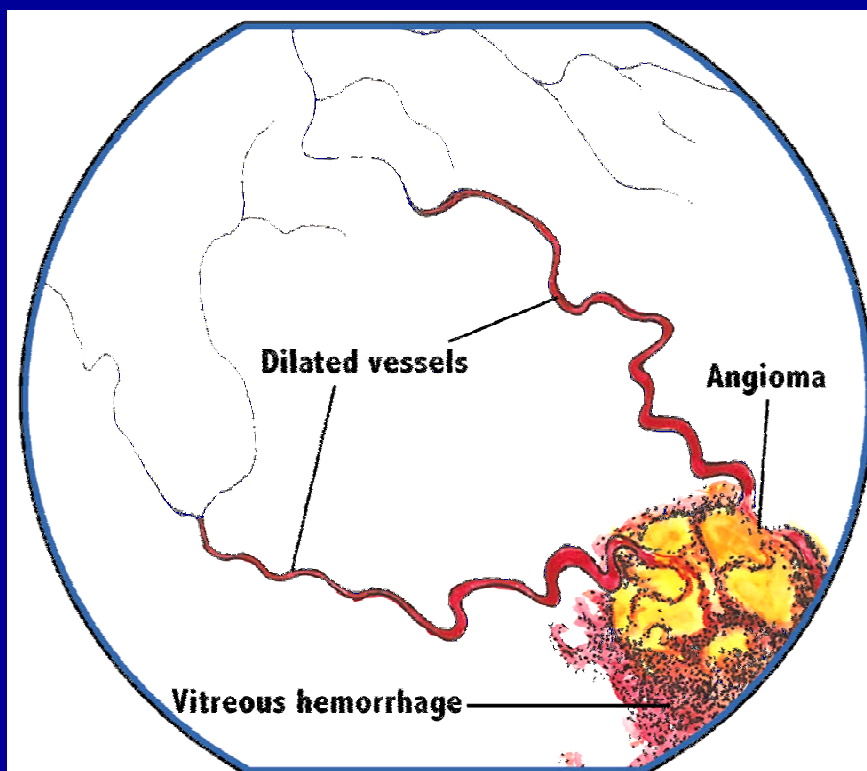


Anomalia di sviluppo di intere unità vascolari che possono interessare la retina, il nevrasso, i reni, pancreas, ecc.

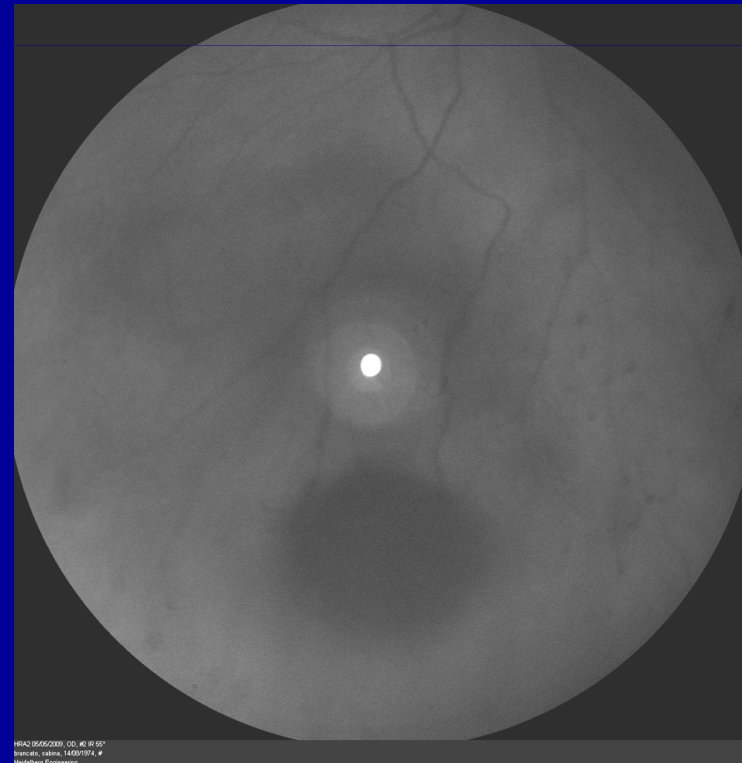
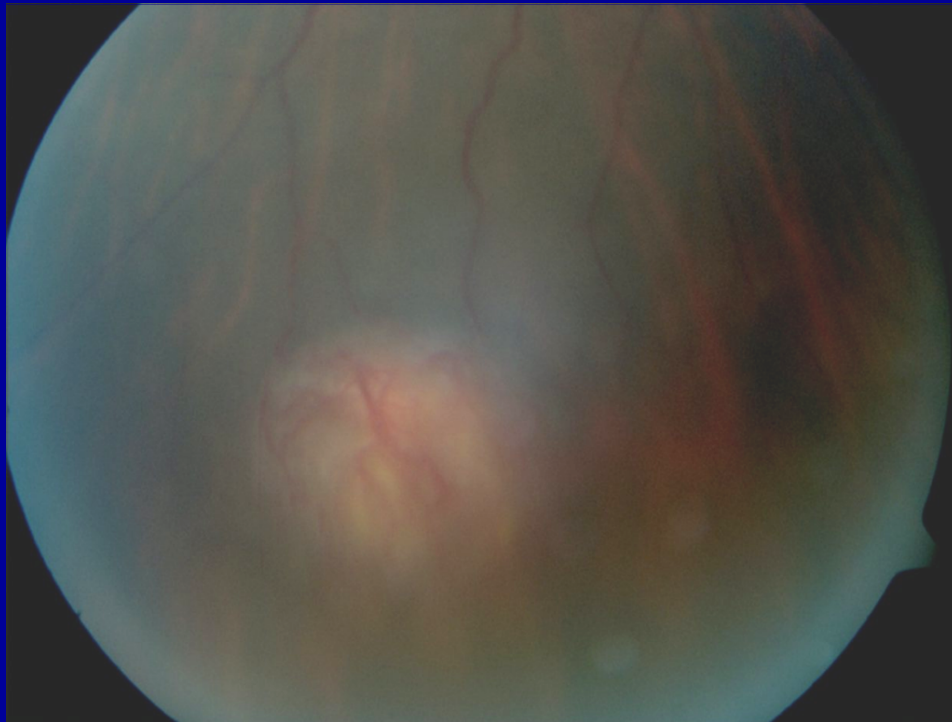
- Retina: formazioni angiomatose

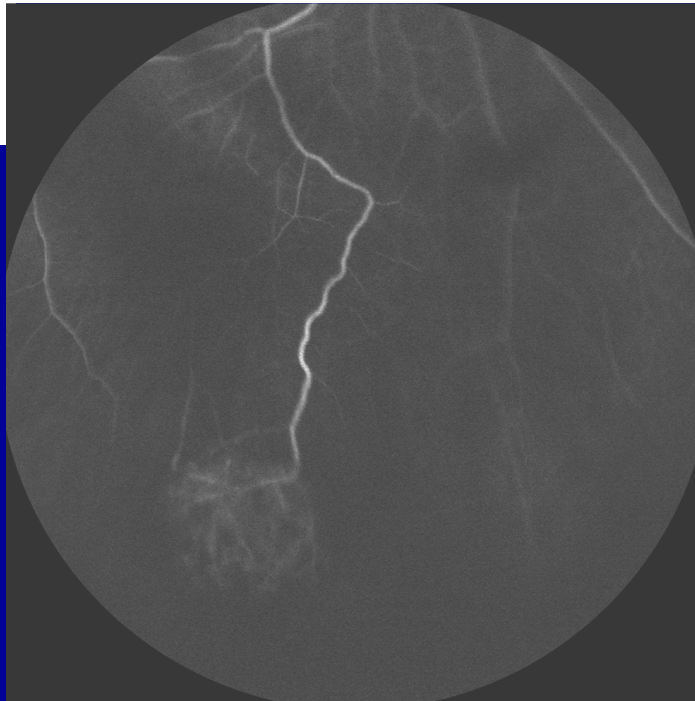


Caratterizzato anatomicamente da un'arteria afferente ed una vena efferente con fenomeni di essudazione, formazione di emorragie retiniche ed edema maculare.

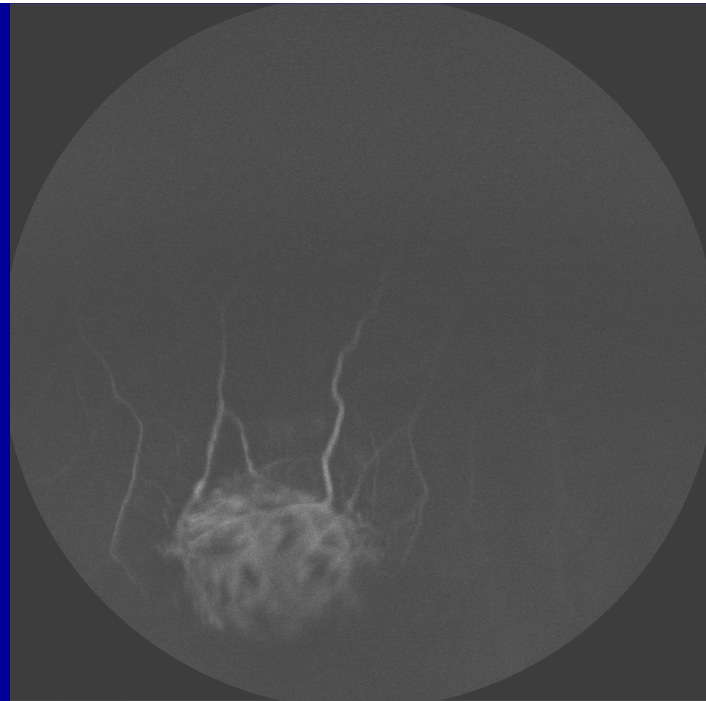


- Donna di 37 anni
- OD visus:4/10
- OD Diagnosi di coroidite

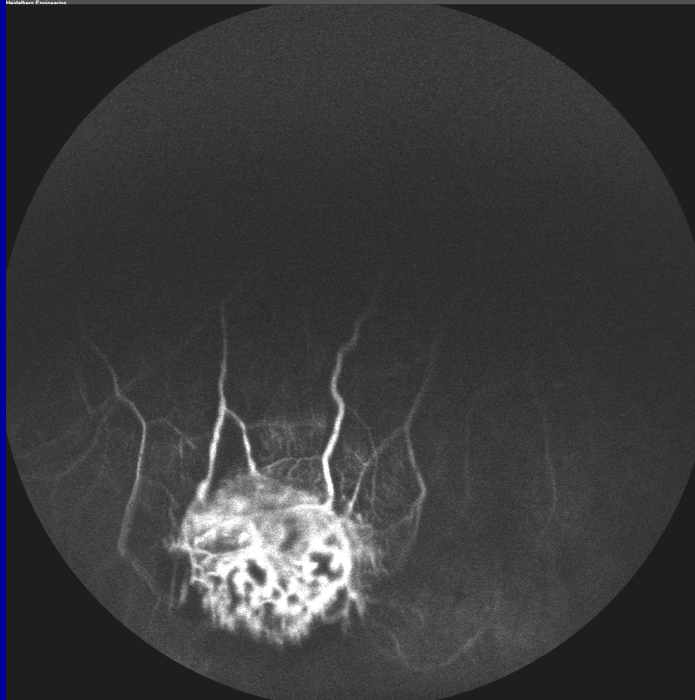



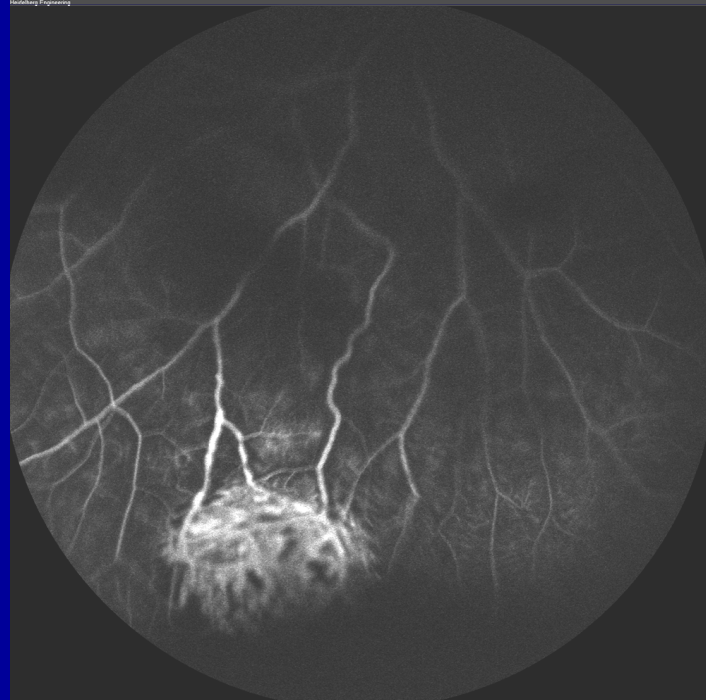
HR42 05/05/2009, OD, W1 FA D 16.35.50"
Brancati, Sabina, 14/09/1974, #
Heidelberg Engineering



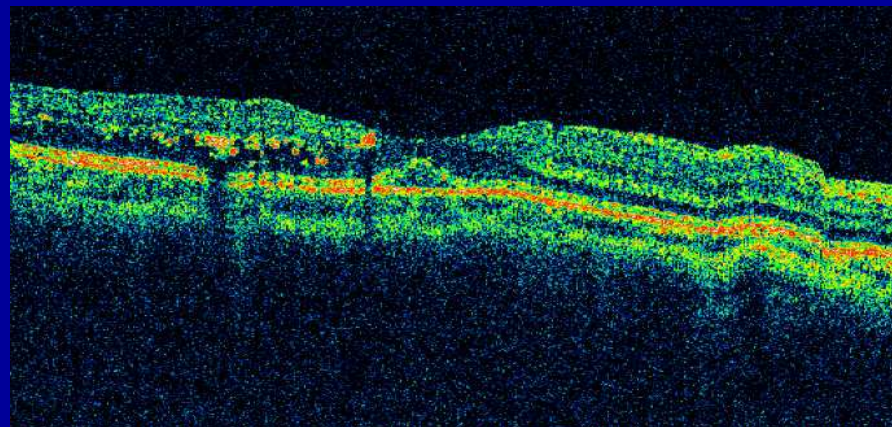
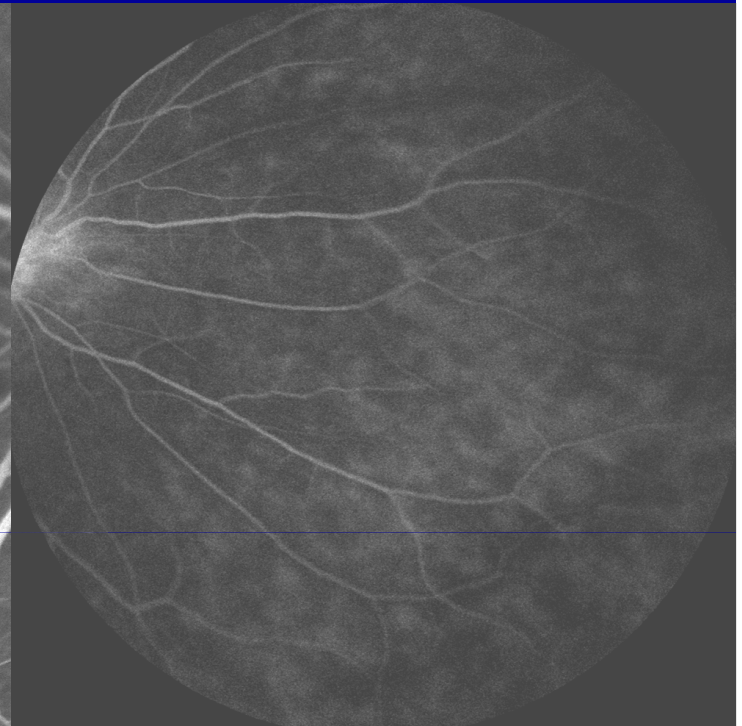
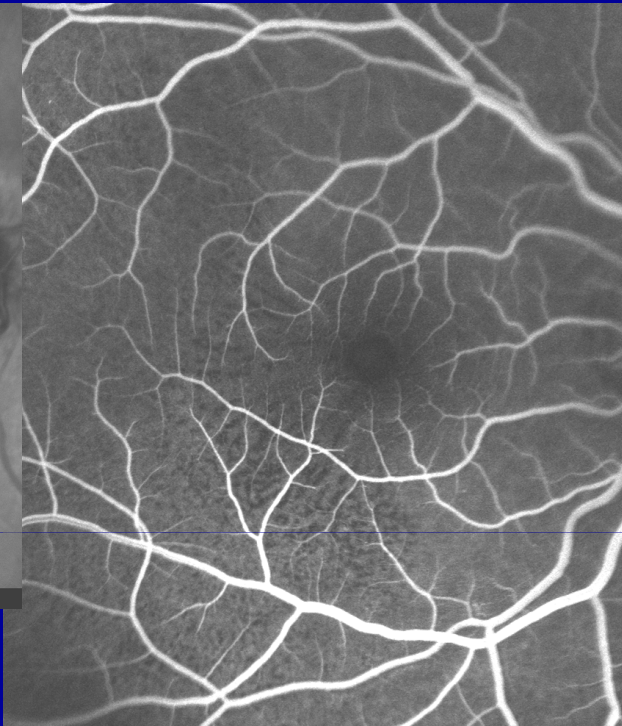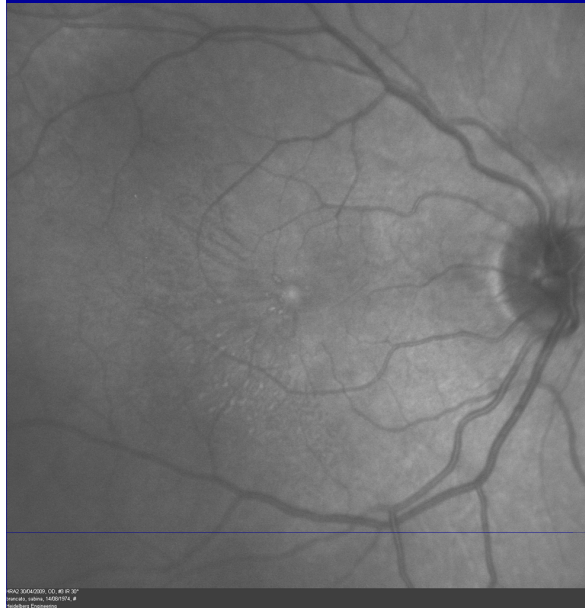HR42 05/05/2009, OS, W1 FA D 16.75.50"
Brancati, Sabina, 14/09/1974, #
Heidelberg Engineering



HR42 05/05/2009, OD, W1 FA D 18.45.50"
Brancati, Sabina, 14/09/1974, #
Heidelberg Engineering



HR42 05/05/2009, OS, W1 FA D 23.79.50"
Brancati, Sabina, 14/09/1974, #
Heidelberg Engineering



- Eseguite indagini siero-immunologiche,
- RMN cervello e tronco-encefalico,
- Ecografia apparato urinario, ecografia addominale,
- Eseguita ecobulbare (lesione vascolare)
- Esame genetico (DNA) difetto genetico nel cromosoma 3p25-p26.

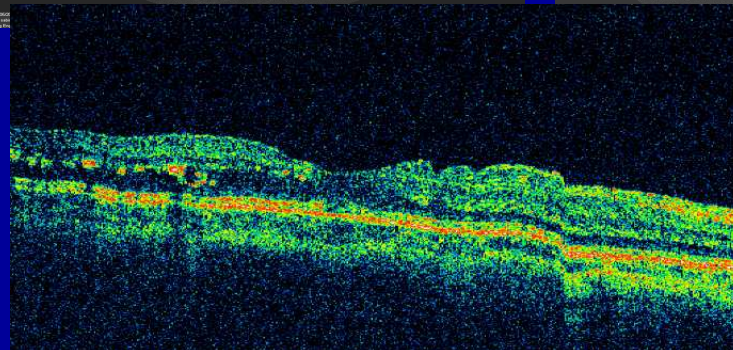
TRATTAMENTO letteratura

In base alla sede e alle dimensioni:

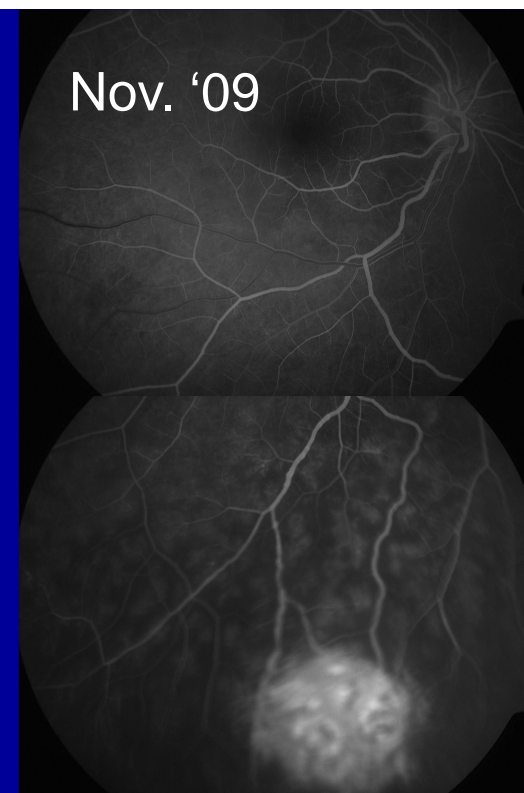
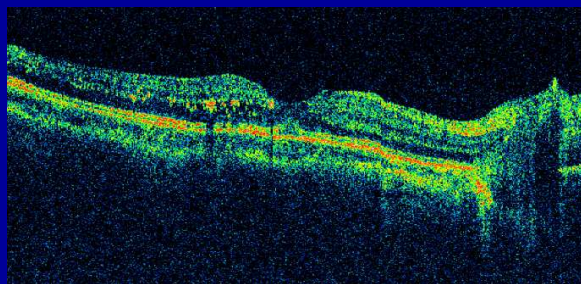
- PDT (verde-porfina)
- Anti VEGF (upregulation VEGF Hrisomalos et al. T.O.Ophth. J. 2010)
- Laser fotocoagulazione
- Terapia trans pupillare
- Criotrattamento

Strategia terapeutica

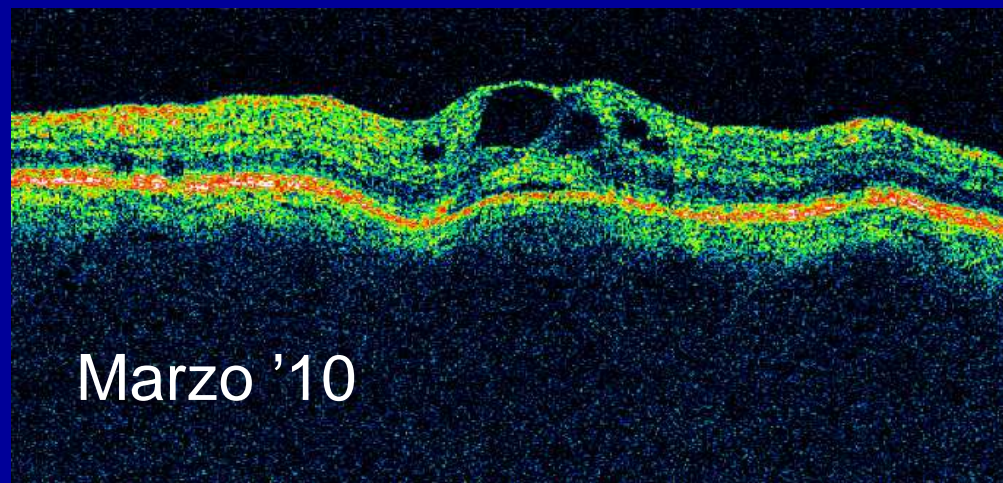
E' stata eseguita terapia IVT (1 fiala avastin maggio 2009).



Novembre 2009; visus OD
10/10



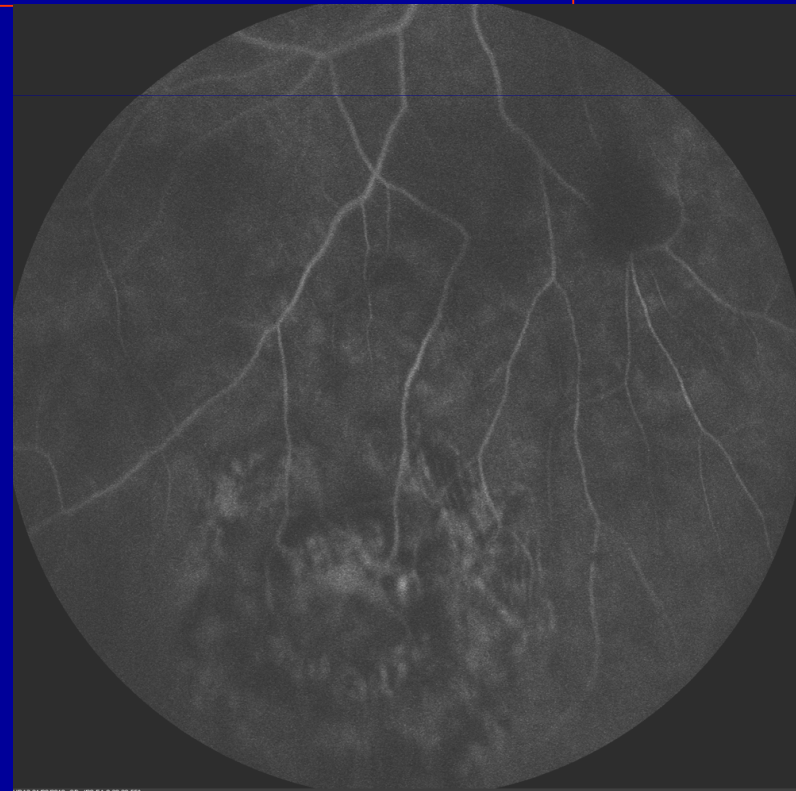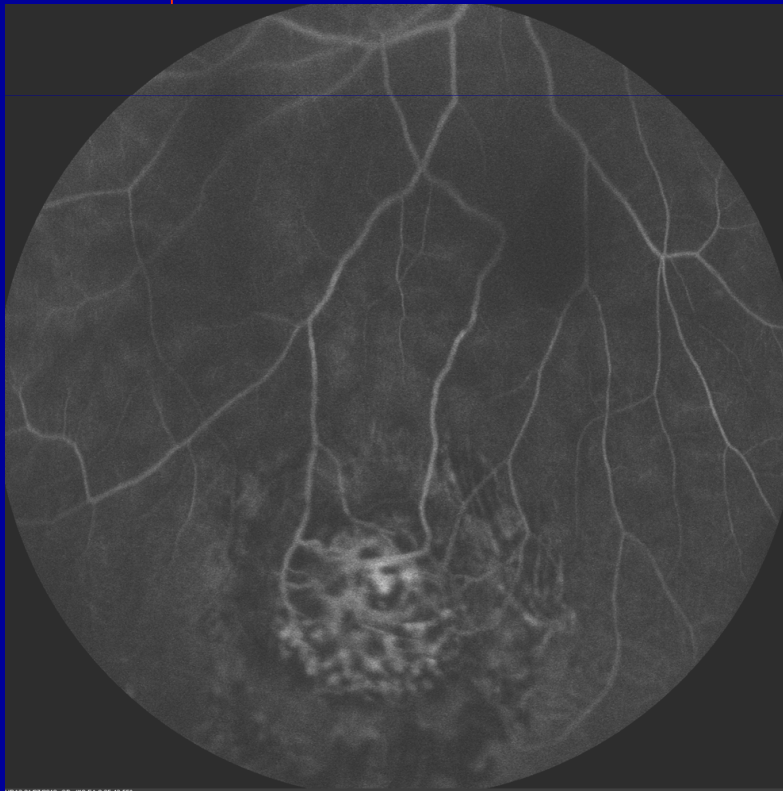Marzo 2010; comparsa di
edema maculare
Eseguite n.2 IVT avastin
(marzo-maggio 2010)
Visus OD 08/10.



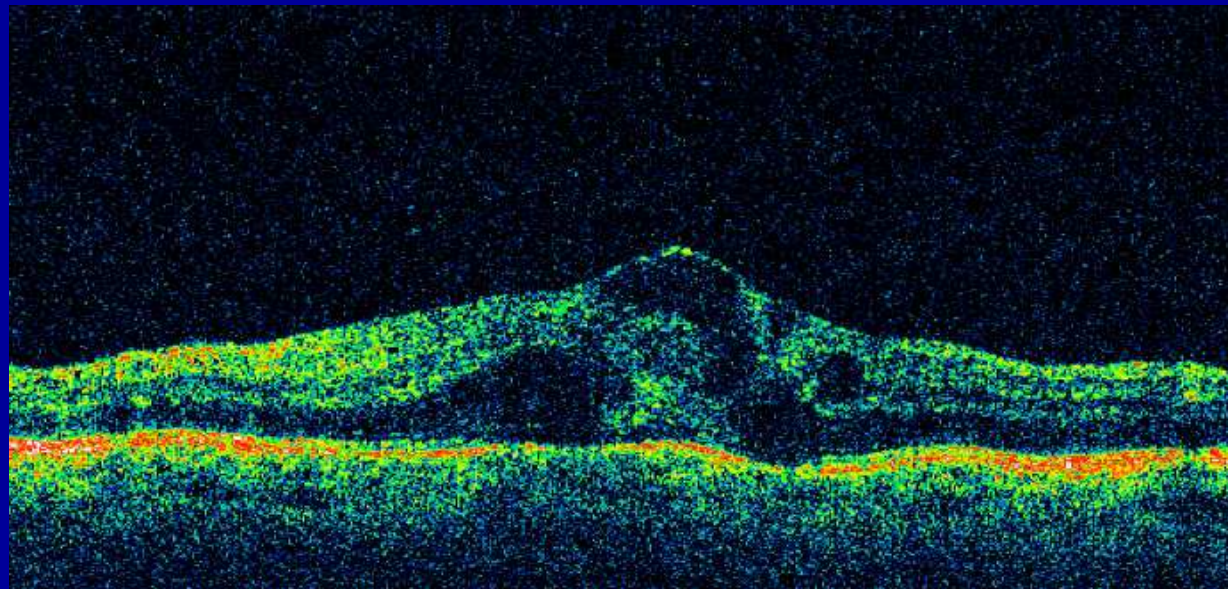
Marzo '10

fc laser giugno '10

- prima barrage per evitare sanguinamento
- poi trattamento diretto dell'angioma (potenze elevate)
- OD visus 8/10

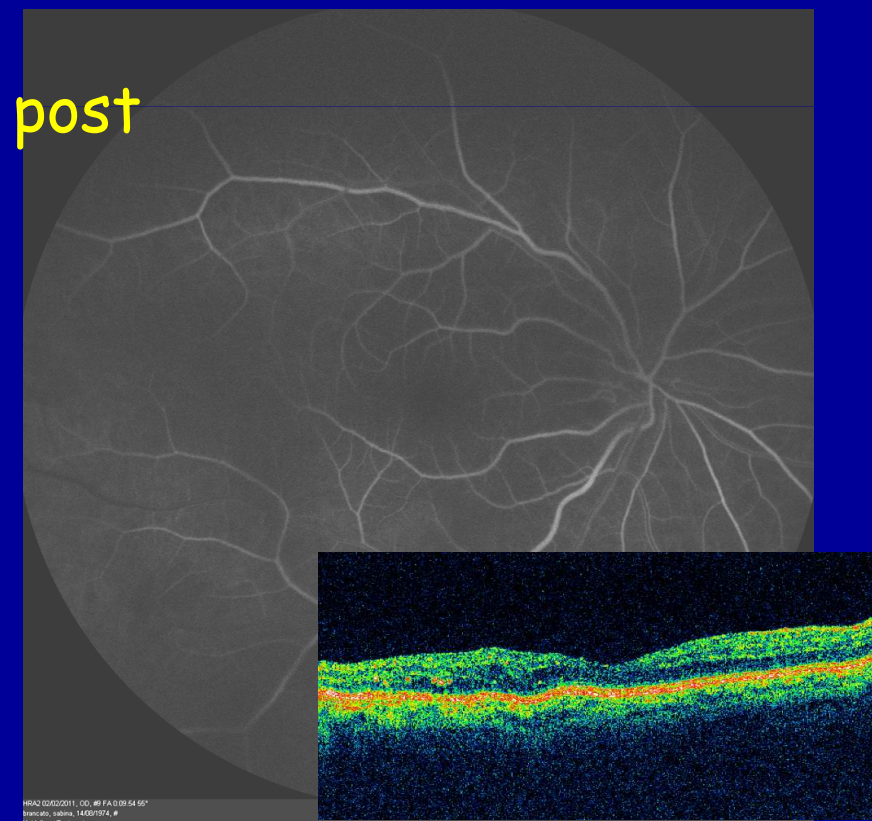
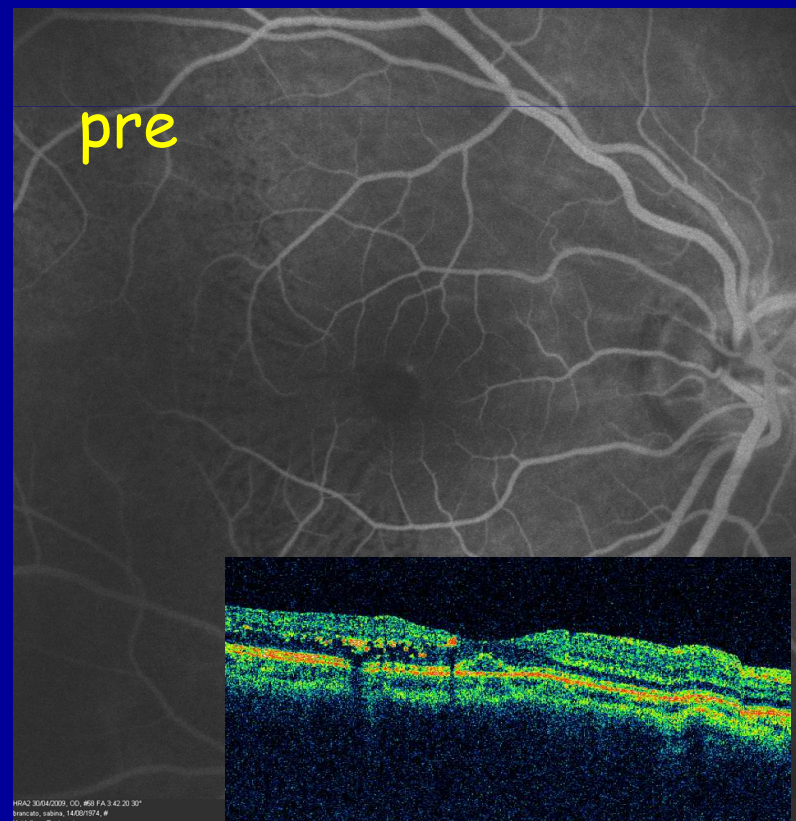


Settembre '10: IV IVT per comparsa di
edema maculare
Visus OD 7-8/10



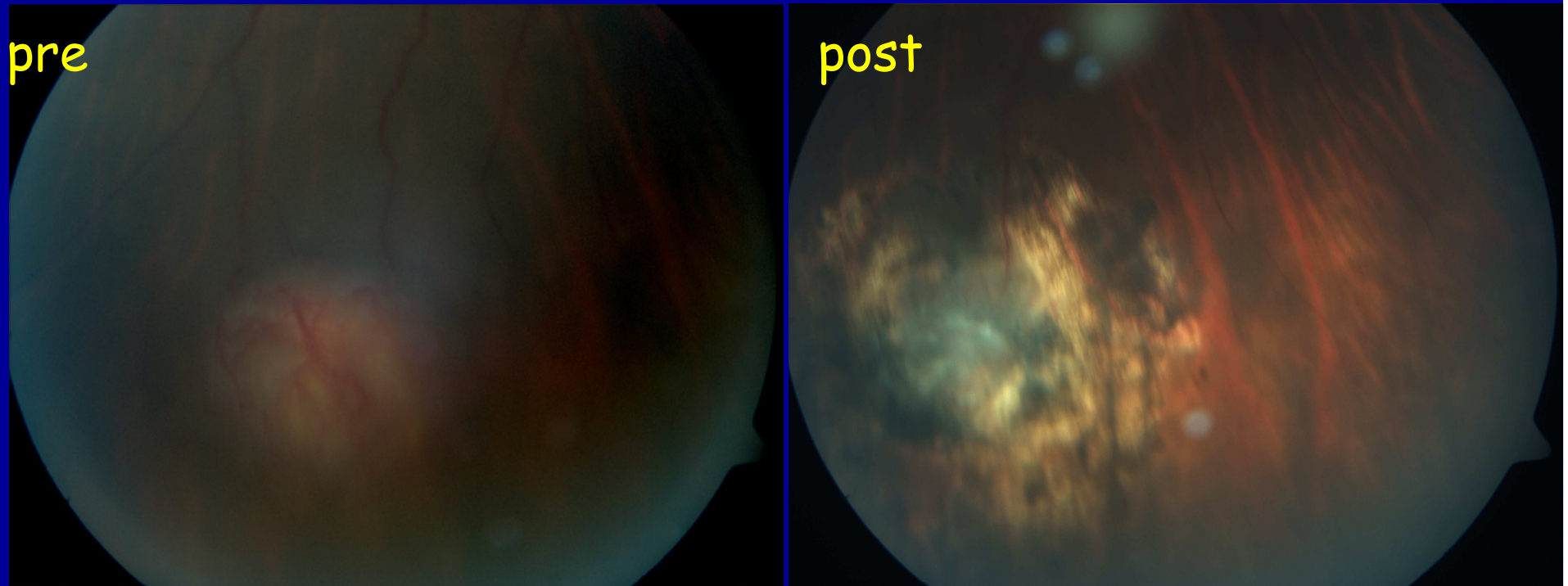
Febbraio 2011

- Visus OD 9-10/10
- Regressione edema maculare

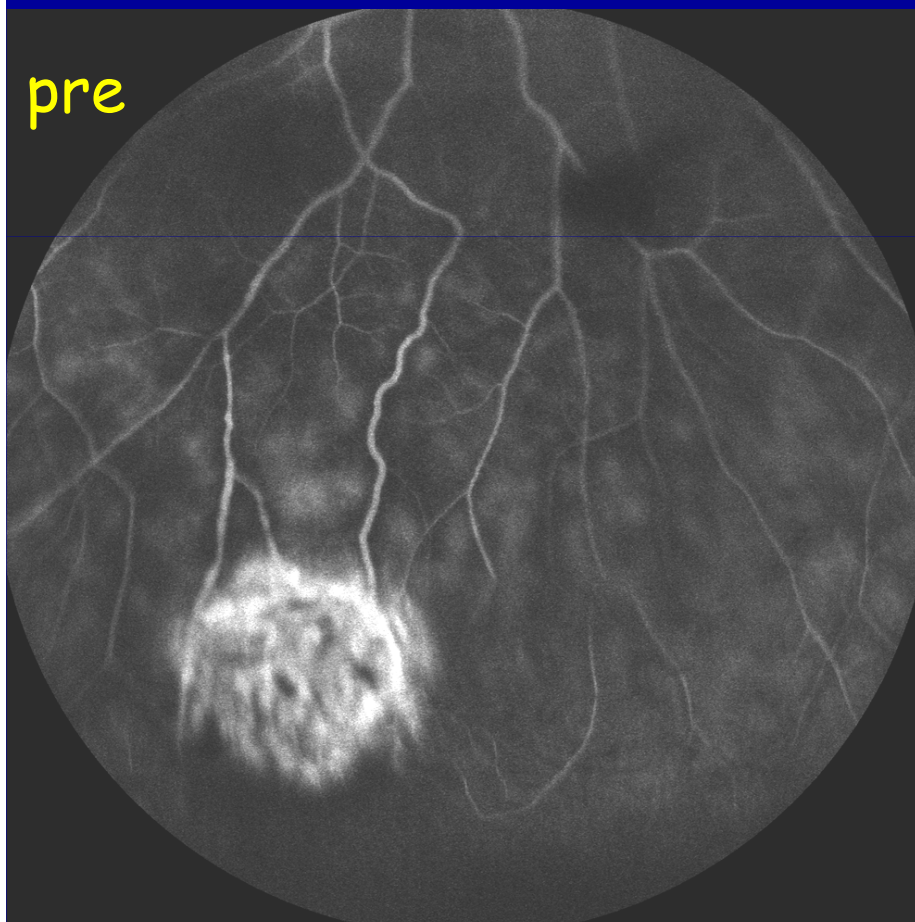


Febbraio 2011

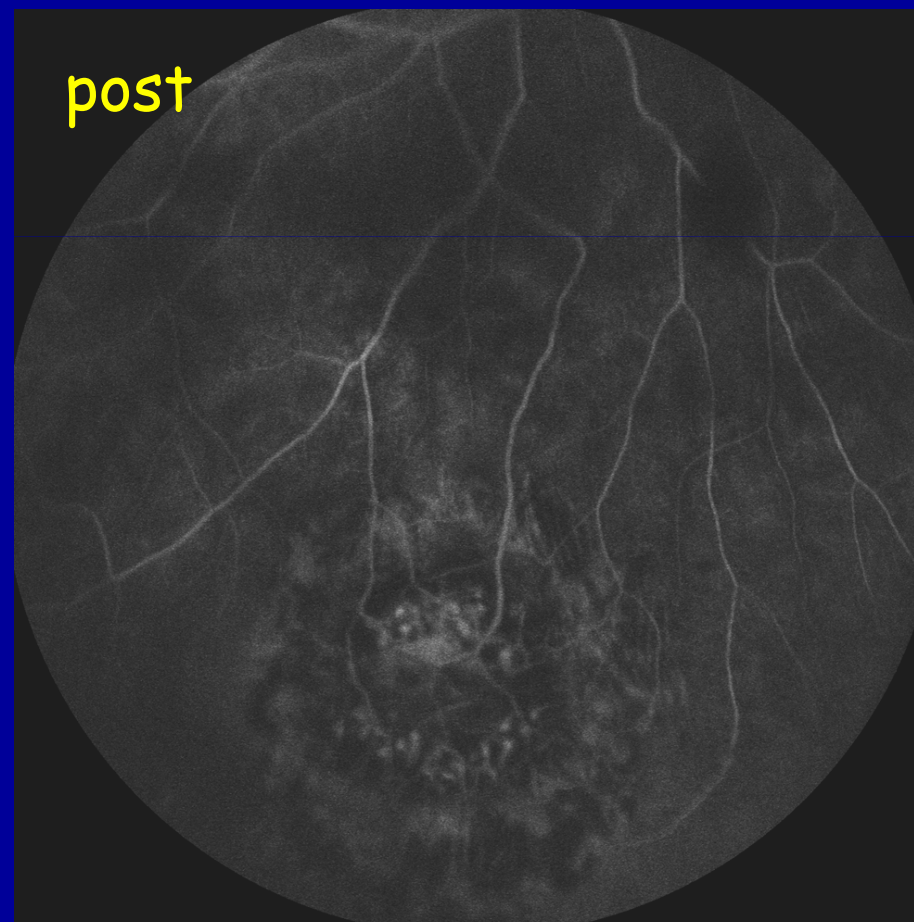Cicattrizzazione della lesione angiomatosa



Febbraio 2011



HRA2 05/05/2009, OD, #6 FA 0:59:56.55"
brancato, sabina, 14/03/1974, #
Heidelberg Engineering



HRA2 31/08/2010, OD, #6 FA 0:27:18.55"
brancato, sabina, 14/03/1974, #
Heidelberg Engineering

In attesa del risultato genetico

Angiomatosi retinica non related WHL disease.(Niemela et al. IOVS 2000)

- Singolo emangioma retinico;
- Età media 40 anni;
- Nessun altro emangioma comparso durante il follow-up;
- Assenza di altre manifestazioni WHL;
- Storia familiare negativa;
- Assenza di mutazione genetica.

CONCLUSIONI

La terapia IVT con antiVEGF, da sola o associata ad altro, può rappresentare un nuovo approccio terapeutico per gli emangiomi retinici.

Michels S, et al (K.M. Augenheilkd 2008);
Wong W.T.; et al (Ophthalmology 2008);
Wittenberg L, Ma P. (CAN J Ophthalmology 2008);
Neal H. Atebara (Amer.J. Ophth. 2002)

