



Università degli Studi di Messina
Dip. di Sanità Pubblica Veterinaria
DOTTORATO IN "OFTALMOLOGIA VETERINARIA"
Coordinatore: *Prof. Antonio Pugliese*

Affezioni oculari senili nel cane:

valutazione dell'atrofia essenziale e progressiva dell'iride

A.Pugliese, S.Di Pietro, A.Scrofani, T.Bonarrigo, A.Scardillo

Atrofia dell'iride

Rara negli animali

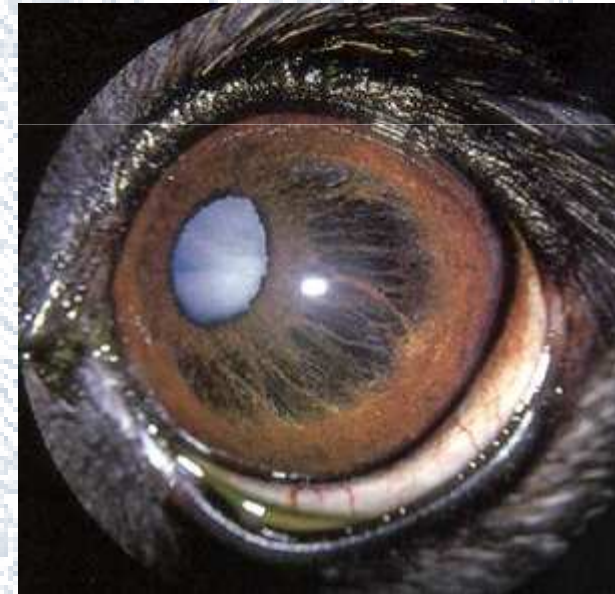

Atrofie congenite
Forme senili
Forme secondarie ad uveiti o
glaucoma cronico

ATROFIA IDIOPATICA



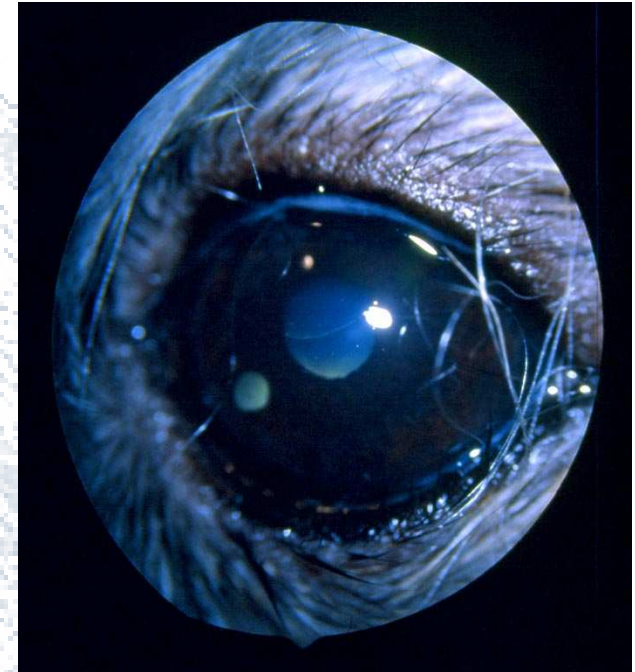
Atrofia essenziale
progressiva dell'iride
(A.E.P.I)



AEPI...

- Nel cane:
 - atrofia iridea primaria
 - coloboma irideo
 - atrofia secondaria :

trauma
flogosi
glaucoma cronico



AEPI...

Aree di colorito bruno scuro nell'iride
prima della formazione dei fori

 Foglietto pigmentato

decorso diviso in 3 fasi:

pseudocoloboma dell'iride
pseudopolicromia
pseudoaniridia

Dopo alcuni anni :Ipertensione oculare


Cecità

Materiali e metodi

30 cani: 7-12 anni
 maschi e femmine
 razze diverse

portati a visita presso l'ambulatorio di Oftalmologia
della Facoltà di Medicina Veterinaria di Messina

Materiali e metodi...

Lesioni per lo più bilaterali

Differenziate per:

Grado di estensione

Distribuzione nel quadrante irideo

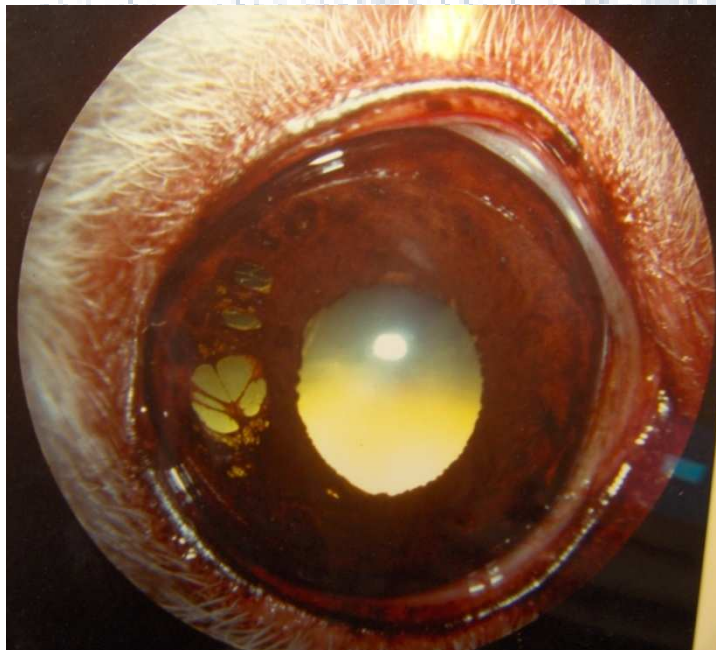
Tempo intercorso dalla comparsa dei sintomi al momento della visita

Materiali e metodi...

I cani sono stati divisi in tre gruppi:

- **Primo gruppo:**
(9 cani)

Lesioni con aree rotondeggianti di assottigliamento dell'iride



Piccoli fori in vari punti del quadrante e in prossimità del cercine pupillare

Fig.1: A.E.P.I primi stadi

■ Secondo gruppo:
(13 cani)

Scompaginamento dello stroma irideo
a tutto spessore

Lesioni di forma ovalare distribuite
a raggiera intorno alla pupilla:

policoria

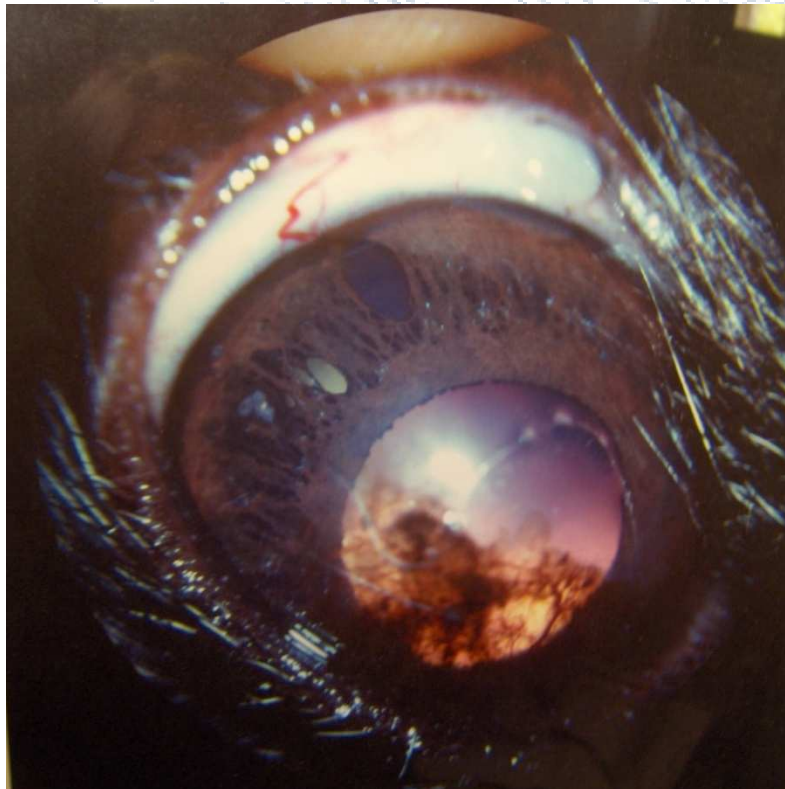
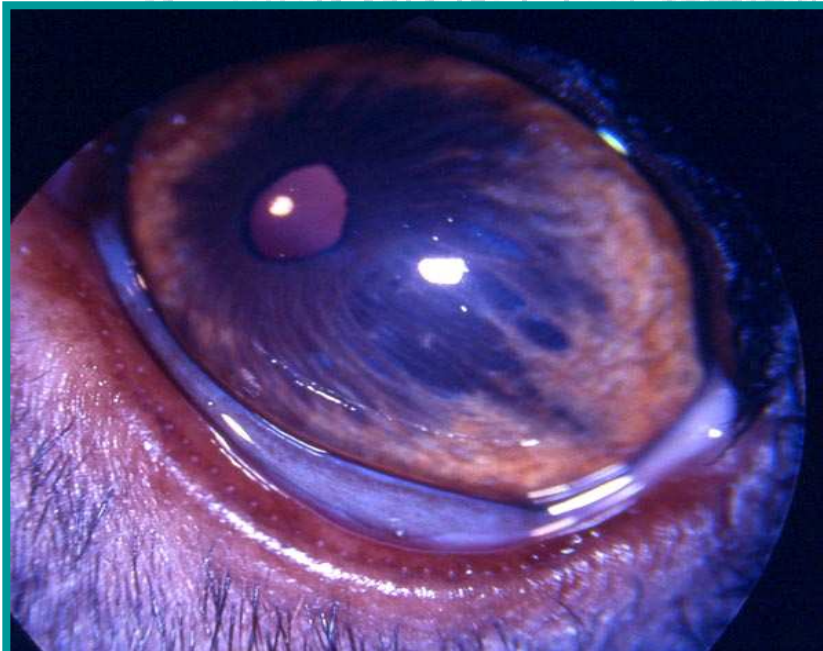
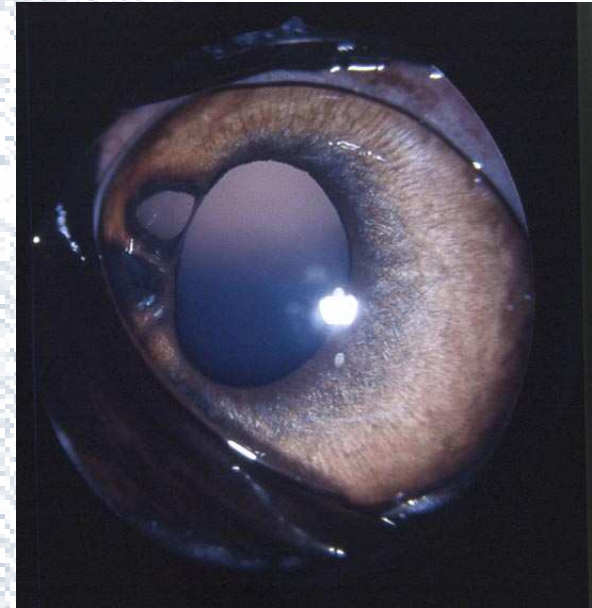


Fig.2: A.E.P.I avanzata

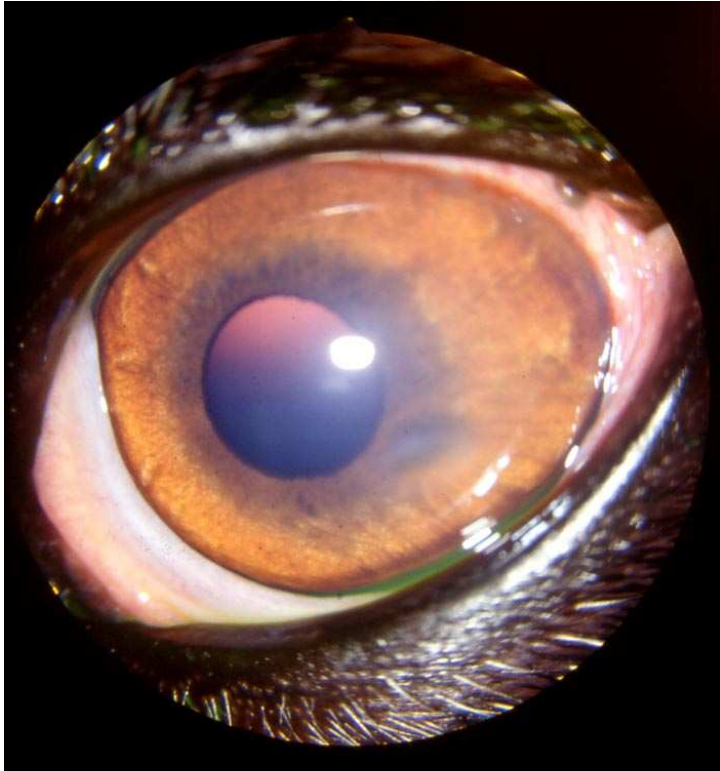
Materiali e metodi...

■ Terzo gruppo: 8 cani affetti da leishmaniosi

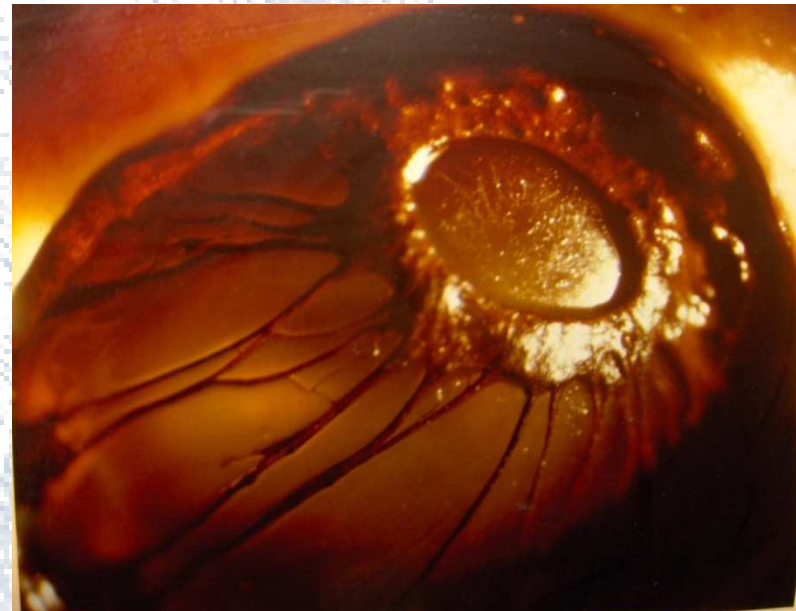- atrofia iridea monolaterale
- piccole fenestrature del tessuto in prossimità del margine pupillare



lesioni atrofiche di forma allungata distribuite a raggiera intorno alla porzione laterale della pupilla (iride a tela di ragno). Colorazione bruno scura del tessuto uveale. Foro pupillare spostato medialmente, in posizione eccentrica.



- atrofia iridea bilaterale
- lesioni a raggiera
- aree bruno scure estese



fori di grandezza variabile disposti a livello del quadrante dorso-mediale dell'iride, in prossimità del collaretto; deformazione del foro pupillare maggiormente evidente a livello della porzione nasale.

Fig.3: A.E.P.I terminale

Materiali e metodi...

- Controlli periodici ogni 6 mesi:

Aumento dei fori

Estensioni delle soluzioni di continuo

Porzione retinica dell'iride molto evidente

Margine pupillare frastagliato

In un soggetto muscolo irideo ridotto a tenui lacinie



Materiali e metodi...

- Pressione oculare:

Aumento di 4-5 mm/Hg
rispetto alla norma



Per retrazione del parenchima al
confluire della lacune

- Non rilevato interessamento di altre
strutture dell'occhio

Shih-Tzu con cheratite pigmentaria
superficiale

Considerazioni

dal monitoraggio degli animali:

lenta progressione dei fori iridei
che confluiscono verso la pupilla
(falsa policoria)

lesioni originarie dalla pars
mesodermalis

spostamento eccentrico della
pupilla

Considerazioni....

- lesioni osservate in un periodo di vita del cane che corrisponde alla terza decade dell'uomo

Unica eccezione uno Yorkshire di 4 mesi

Prevalenza nei cani di sesso maschile

Lesioni per lo più bilaterali

Conclusioni

l'atrofia essenziale e progressiva dell'iride nel cane non è un reperto occasionale

In mancanza di una sintomatologia soggettiva riteniamo opportuno sottolineare l'importanza delle visite oculistiche per attenzionare maggiormente l'A.E.P.I

GRAZIE PER L'ATTENZIONE

