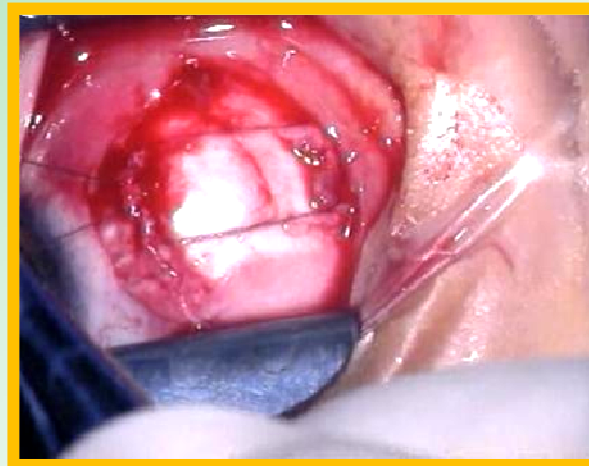


**UNIVERSITA' DEGLI STUDI DI MESSINA**  
**Dipartimento delle Specialità Chirurgiche**  
**Cattedra di Clinica Oculistica**  
**Direttore Prof. G. Ferreri**

# **La recessione ad ansa nella chirurgia dell'esotropia congenita**



**P. Colosi, F. Colosi, N. Foti, C. Cuttaia**

**Terrasini 15-17 Aprile 2010**

# Segni clinici:

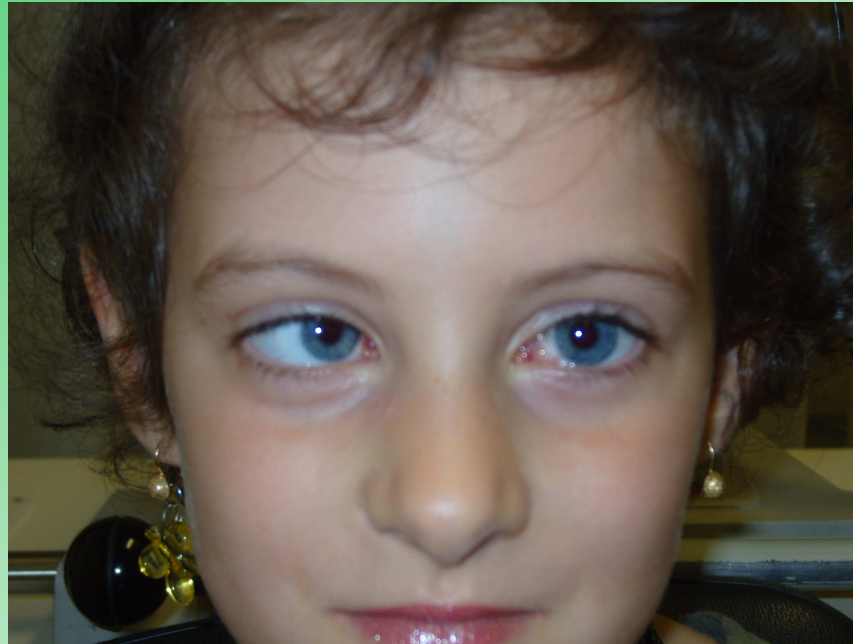**INSORGENZA 4-  
6MESI**

**FISSAZIONE  
CROCIATA**

**ELEVAZIONE IN  
ADDUZIONE 60-  
70%**

**NISTAGMO  
LATENTE  
MANIFESTO**

**ASSENZA DI  
VIZI  
REFRATTIVI  
IMPORTANTI**



**DVD**

**TORCICOLLO  
DISCORDANTE**

**ACUTEZZA VISIVA  
MIGLIORE IN  
ADDUZIONE**

**PSEUDOPARALISI  
DEI RL**

**SINDROMI  
ALFABETICHE**

# TRATTAMENTO

## Trattamento non chirurgico:

- **Antiambliopico**

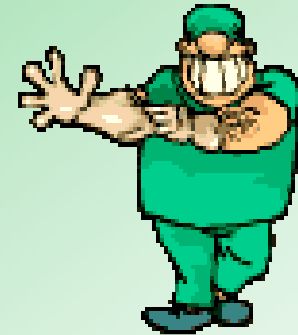

## Trattamento chirurgico:

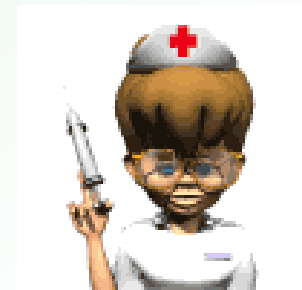
- **Recessione dei RRMM:**
  - **Con reinserzione sclerale**
  - **Ad ansa**
- **Resezione dei RRLL**
- **Sagittalizzazione del piccolo obliquo**

# TRATTAMENTO CHIRURGICO

## Quando intervenire:




- **Deviazione permanente e sufficientemente ampia**
- **Correzione totale (cicloplegia con atropina ripetuta) di un eventuale fattore accomodativo**
- **Fissazione alternante**
- **Identificazione di deviazioni verticali associate o incomitanze verticali (sindromi ad A o a V)**



# TRATTAMENTO CHIRURGICO

## Scopo del trattamento:

➤ **Estetico**



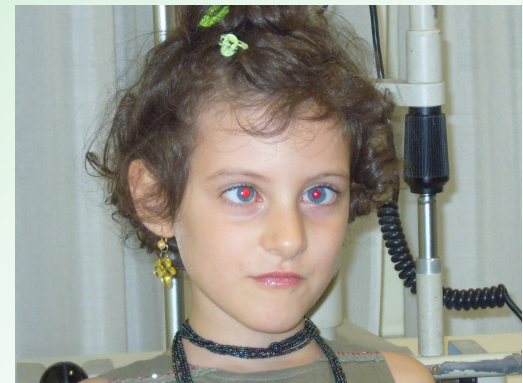➤ **Parzialmente funzionale**



# TRATTAMENTO CHIRURGICO

## Possibili risultati chirurgici:

- **Visione binoculare anomala**
- **Microtropia**
- **Eso o exotropia a piccolo angolo**
- **Eso o exotropia a grande angolo**

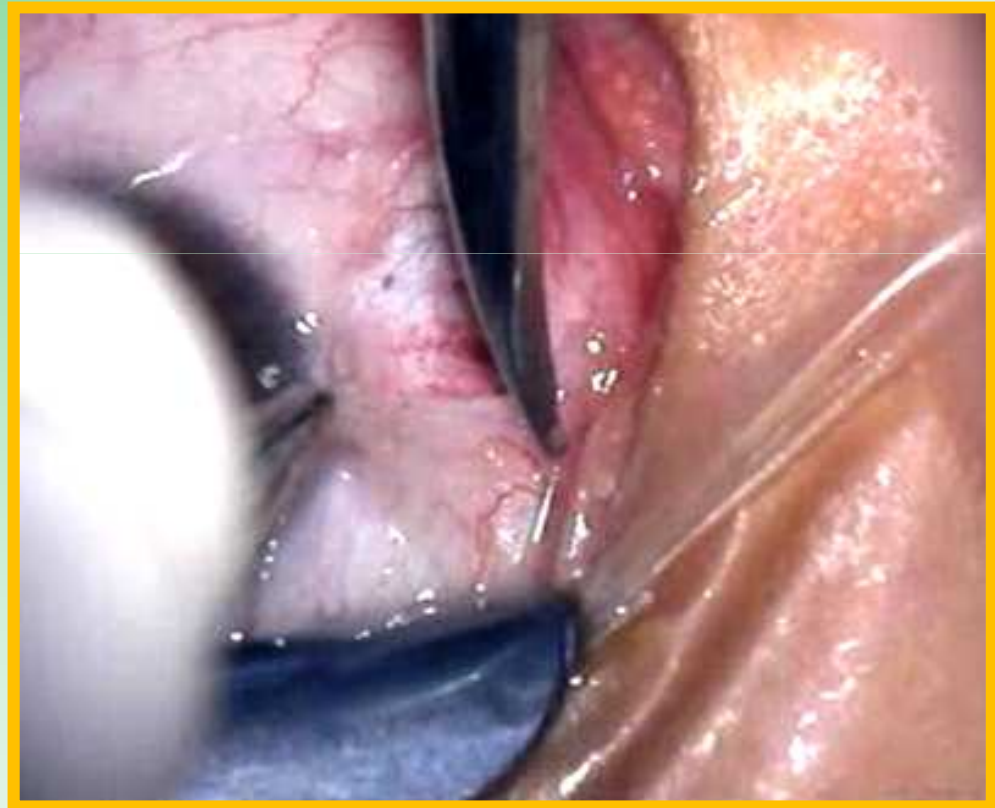




# TRATTAMENTO CHIRURGICO

## Atto operatorio:

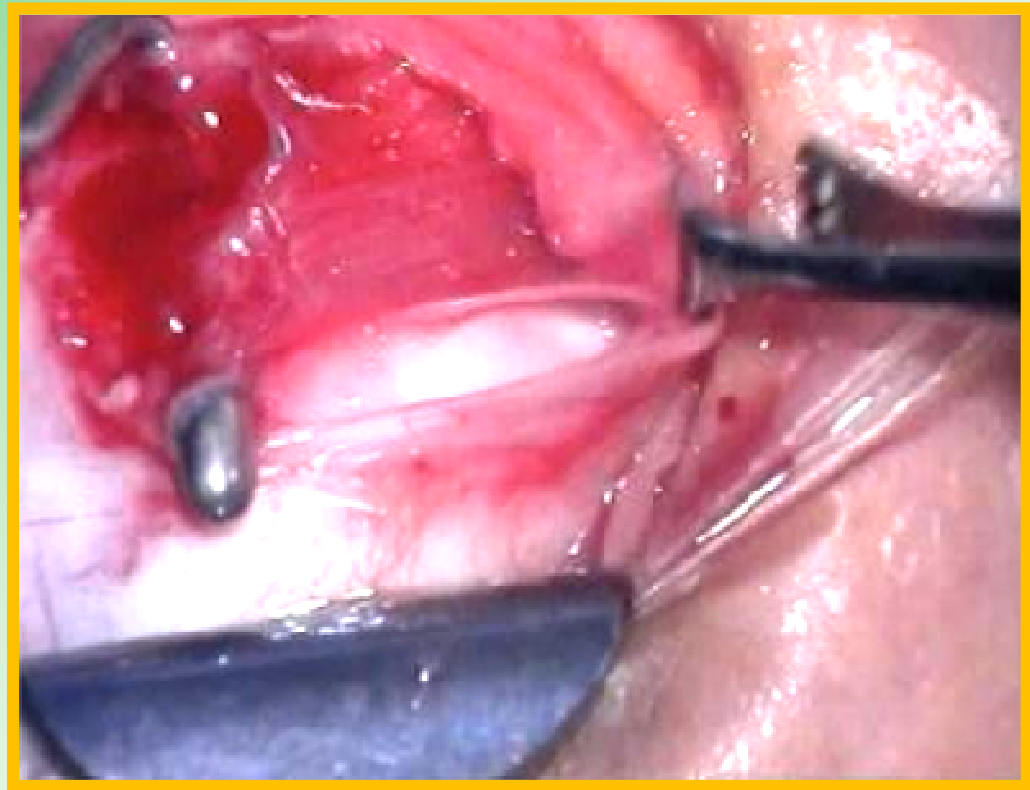
- Incisione della congiuntiva
- Esposizione del muscolo
- Apposizione della sutura
- Recessione del retto mediale
- Fissazione all'inserzione



# TRATTAMENTO CHIRURGICO

## Atto operatorio:

- Incisione della congiuntiva
- Esposizione del muscolo
- Apposizione della sutura
- Recessione del retto mediale
- Fissazione all'inserzione

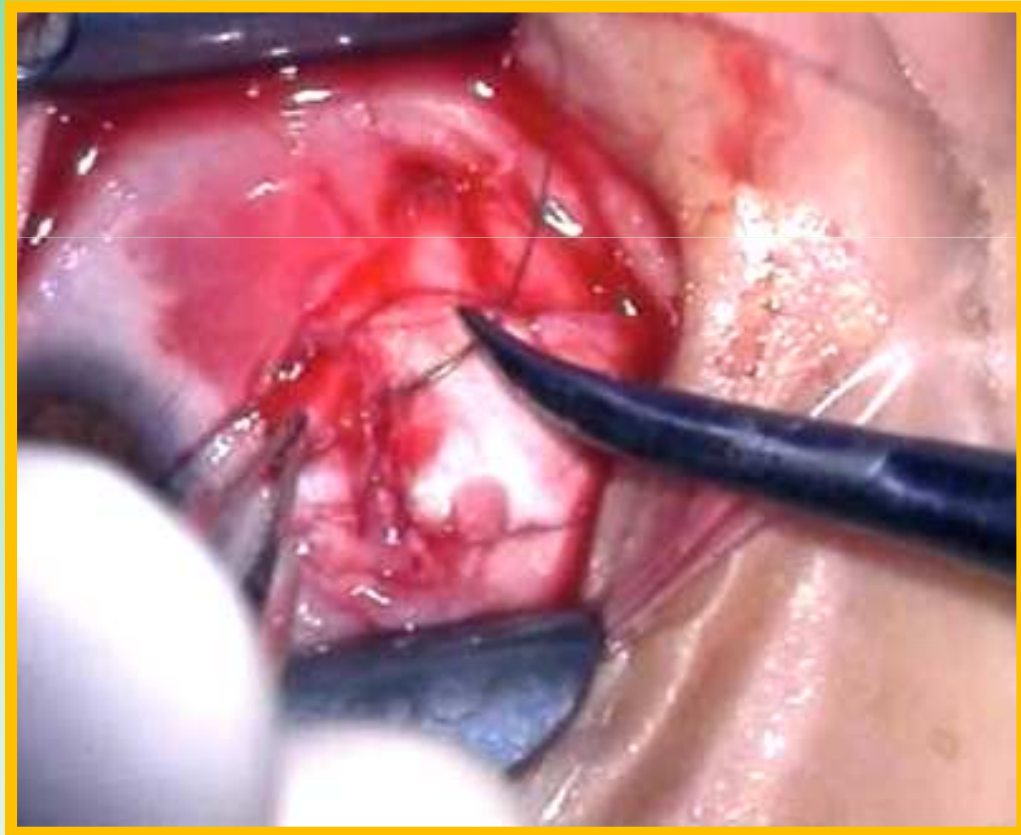




# TRATTAMENTO CHIRURGICO

## Atto operatorio:

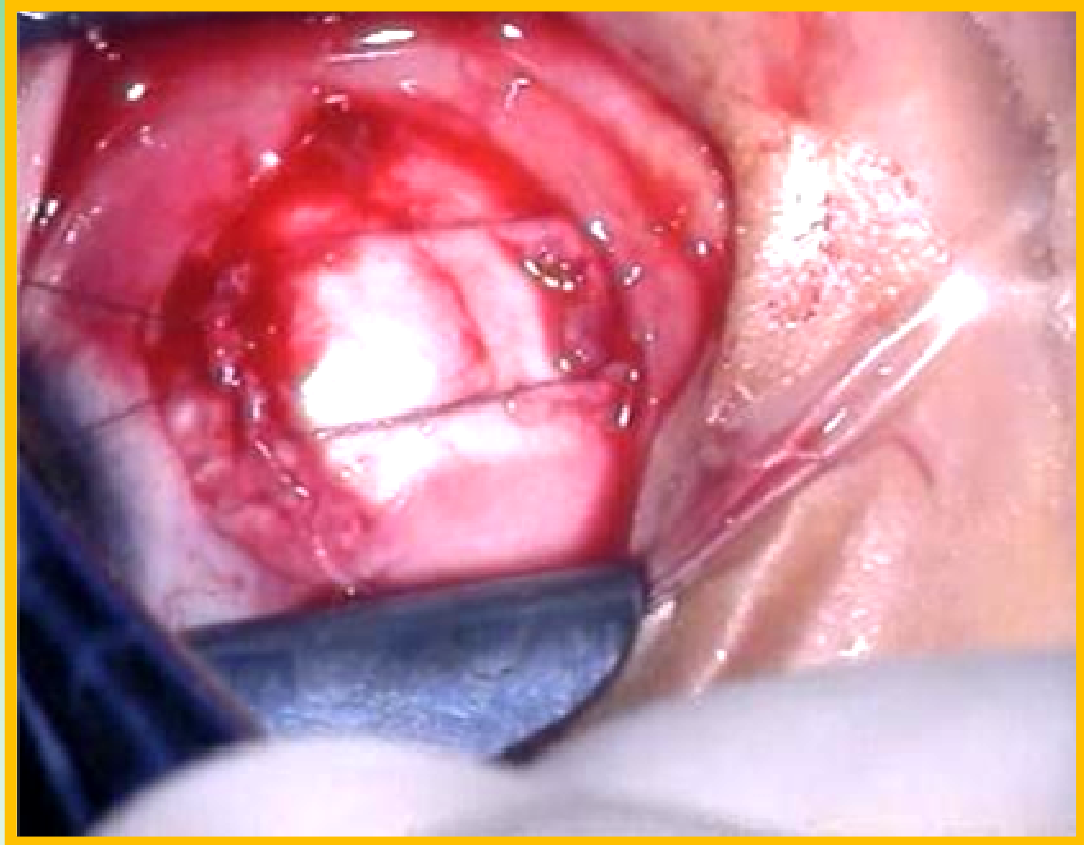- Incisione della congiuntiva
- Esposizione del muscolo
- Apposizione della sutura
- Recessione del retto mediale
- Fissazione all'inserzione



# TRATTAMENTO CHIRURGICO

## Atto operatorio:

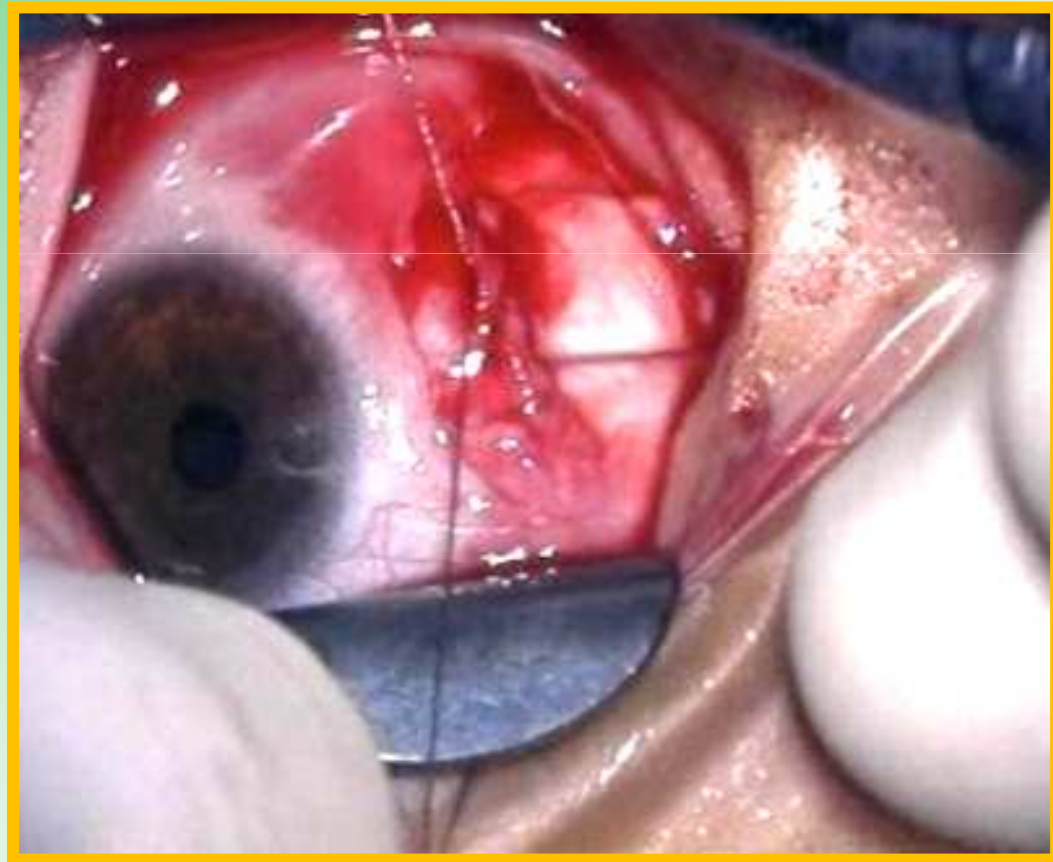
- Incisione della congiuntiva
- Esposizione del muscolo
- Apposizione della sutura
- Recessione ad ansa (5mm) del retto mediale
- Fissazione all'inserzione



# TRATTAMENTO CHIRURGICO

## Atto operatorio:

- Incisione della congiuntiva
- Esposizione del muscolo
- Apposizione della sutura
- Recessione del retto mediale
- Fissazione all'inserzione





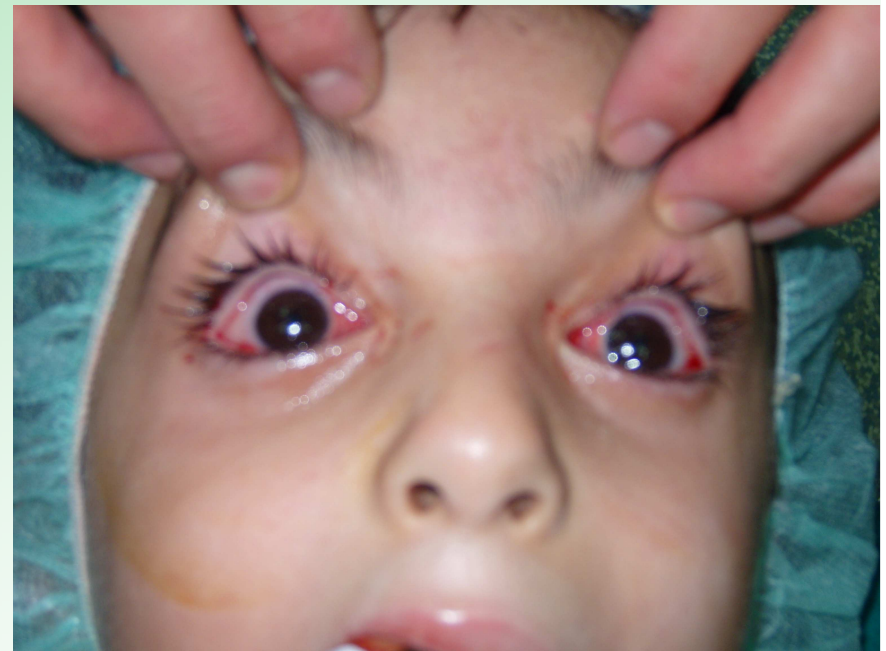# **I vantaggi della recessione ad ansa:**

- **Rispetta l'arco di contatto**
- **Consente recessioni più ampie**
- **Riduce la necessità di un re-intervento**
- **Riduce la necessità di una resezione dei RL**
- **Facilmente standardizzabile**
- **Non ha controindicazioni a fronte di indicazioni esclusive (es. fibrosi muscolare)**
- **Elimina il tempo critico della reinserzione sclerale**

# CONCLUSIONI

E' una scelta di tecnica chirurgica  
che consente anche a chi inizia:

- Sicurezza
- Efficacia
- Riproducibilità





Grazie!!!

