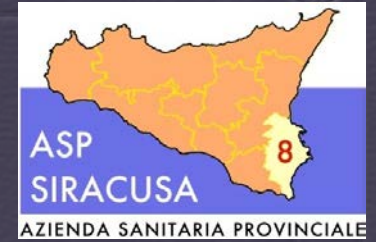



ASP 8 SIRACUSA - OSPEDALE UMBERTO I
UNITA' OPERATIVA OFTALMOLOGIA
Responsabile Dott. A. Centaro



Le Linee Guida in Chirurgia Oftalmoplastica

S. Lo Monaco, A. Centaro

XLI Congresso SOSi

Campofelice 14-16 aprile 2016

PER CONSULTAZIONI...

Sul Sito Web SOSi

Azienda Sanitaria provinciale 8 Siracusa

OSPEDALE UMBERTO I

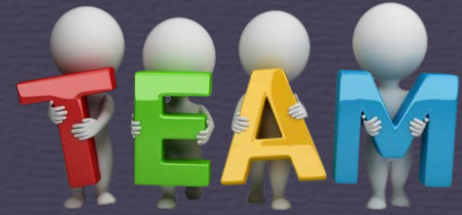
Unità Operativa Complessa di Oftalmologia

Responsabile Dott. Andrea Centaro

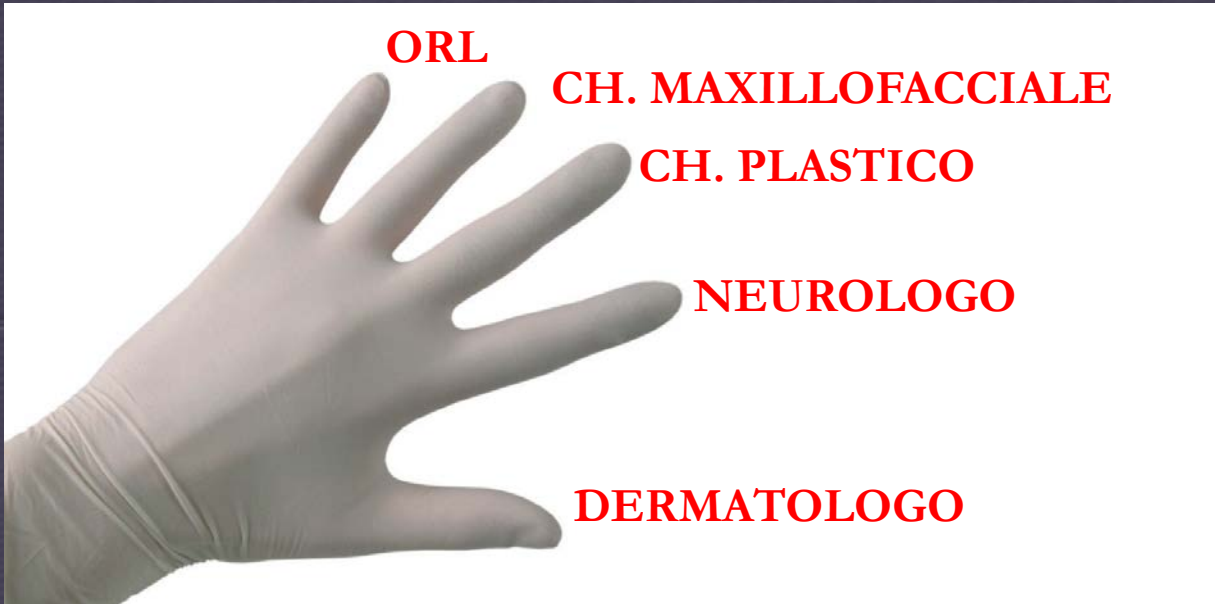Linee Guida Chirurgia Oftalmoplastica

A cura di Salvatore Lo Monaco, Andrea Centaro

Collaborazione interdisciplinare



OFTALMOLOGO




ORL

CH. MAXILLOFACCIALE

CH. PLASTICO

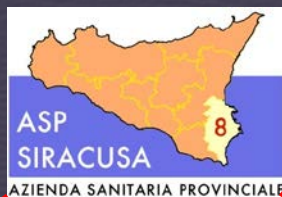NEUROLOGO

DERMATOLOGO



CONSENSO INFORMATO

ATTO DI CONSENSO



SOI
Società Oftalmologica Italiana

Associazione Medici Oculisti Italiani
ENTE MORALE
dal 1869 a difesa della vista



SCHEDA INFORMATIVA

Correzione entropion

Correzione ectropion

Correzione ptosi palpebrale

Blefaroplastica funzionale

Asportazione calazio

Asportazione lesioni neoplastiche maligne palpebrali

Traumi palpebrali


Lacerazioni canalini lacrimali: posizionamento tubicini in silastic

Ostruzioni congenite o acquisite vie lacrimali: sondaggio, intubazione, dacriocistorinostomia

Tumori orbita

Evisceratio bulbi

Exenteratio bulbi



VALUTAZIONE PREOPERATORIA

Studio caratteriale del paziente psicologia
motivazioni

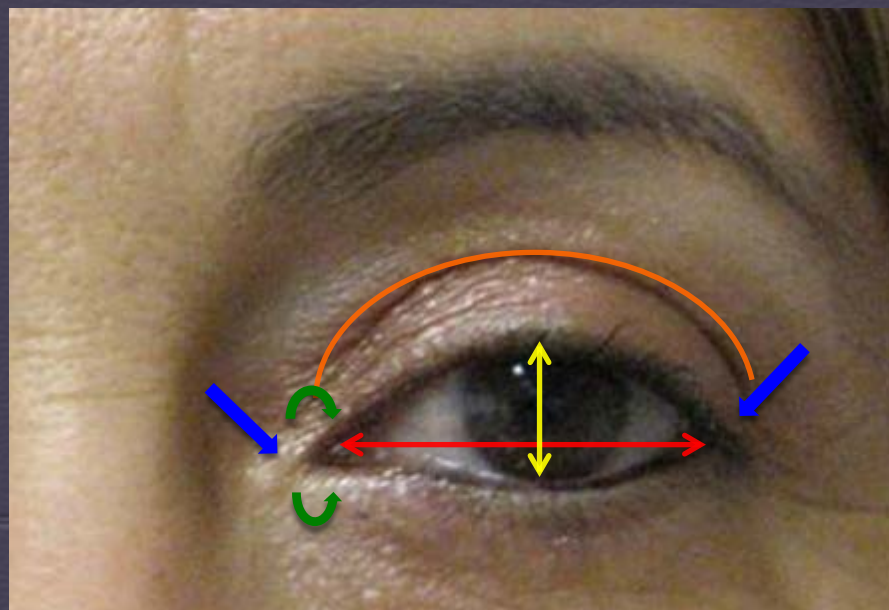
Valutazione delle condizioni cliniche stato di salute
medico curante
esami routine

cardiopatie e disturbi circolatori
in terapia anticoagulante

Valutazione del caso clinico per risultati postoperatori funzionali ed estetici
semeiotica statica palpebrale
semeiotica dinamica palpebrale

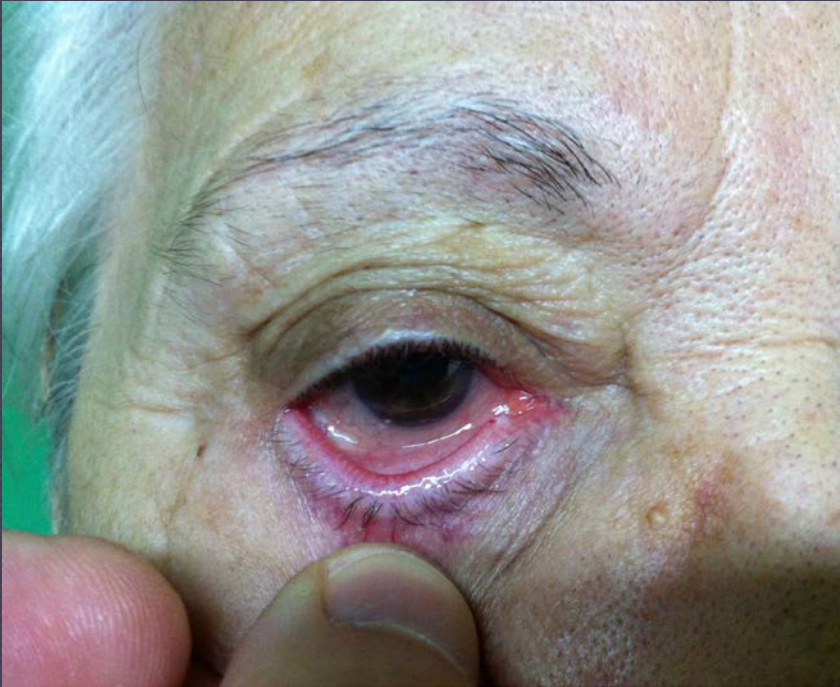

Semeiotica statica

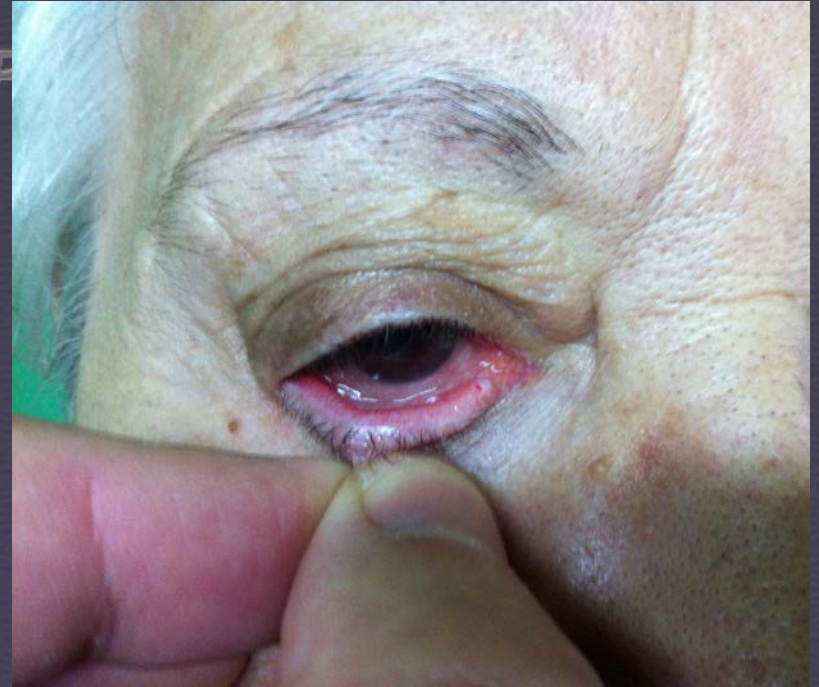

Ammiccamento e confronto puntini lacrimali





Distraction test




Snap back test

Lid medial stretching

(tendine cantale mediale)

Lid lateral stretching

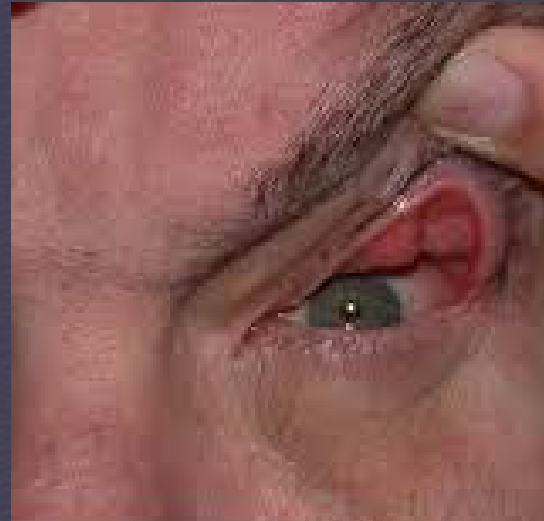(tendine cantale laterale)





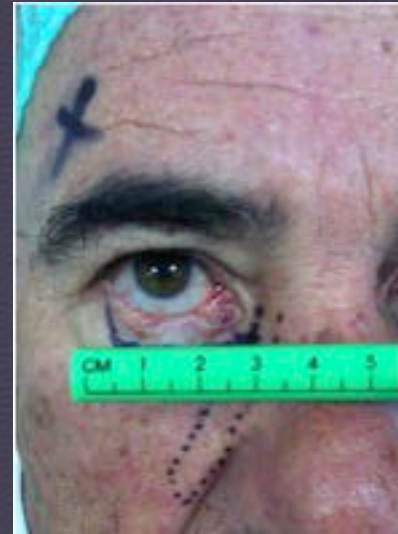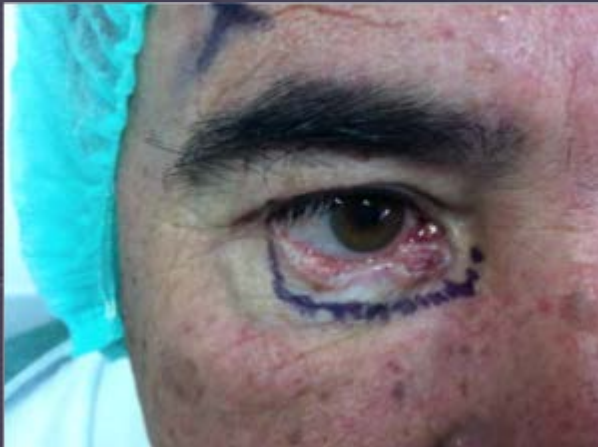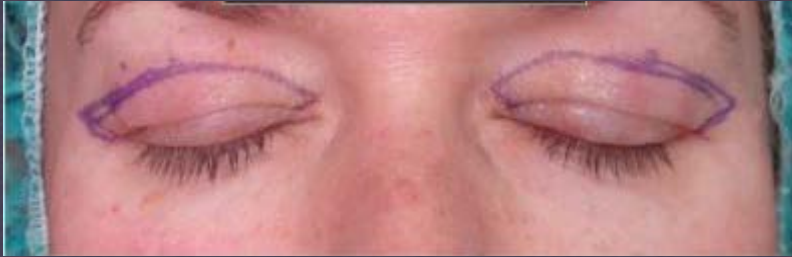Test di eversione della palpebra superiore

Floppy eyelid syndrome



Semeiotica dinamica

Disegno dermatografico

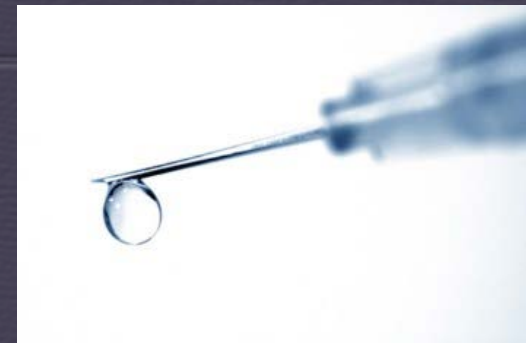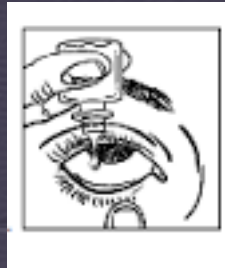


ANESTESIA E PRESENZA ANESTESISTA

Anestesia generale

Anestesia locale

carbocaina 2% (20 mg)
+ adrenalina 1:100 (0,020 mg)



ANTIBIOTICOTERAPIA



Linee guida nazionali chemiopprofilassi chirurgica

Linee guida locali (ASP, UOC) —————> PROTOCOLLO

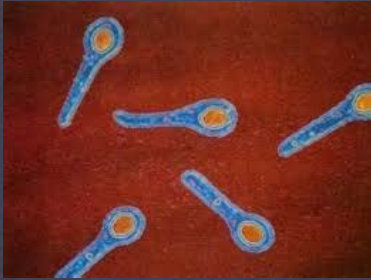tipo

dose

durata

modalità somministrazione

30-60 min prima dell'intervento



Profilassi antitetano

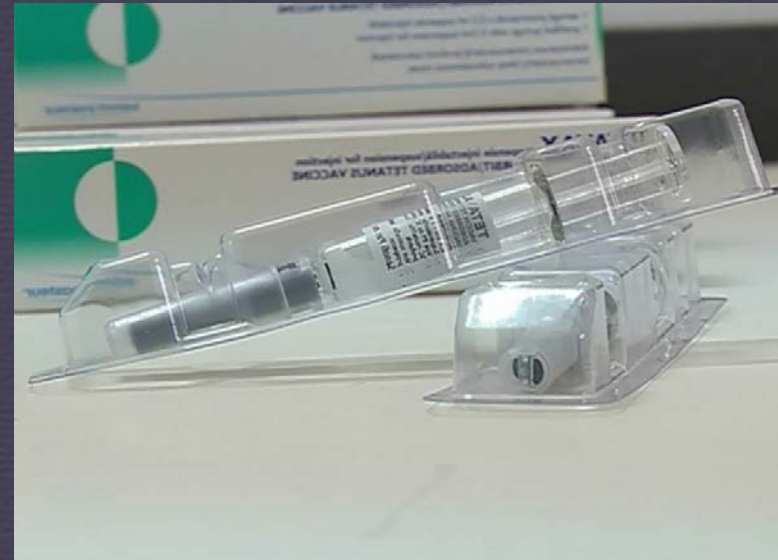REGIONE SICILIA
AZIENDA OSPEDALIERA " UMBERTO I " - SIRACUSA
UNITA' OPERATIVA
MEDICINA E CHIRURGIA D'ACCETTAZIONE E URGENZA

540/479

CONSENSO INFORMATO AL TRATTAMENTO CON EMODERIVATI

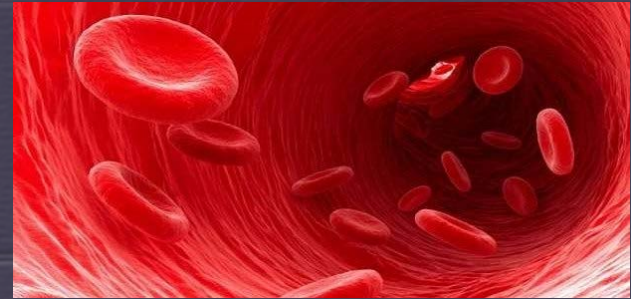Io sottoscritto/a _____ nato a _____
il _____ sono stato informato dal Dott. _____
che, per le mie condizioni cliniche, devo essere sottoposto ad un trattamento terapeutico
con emoderivati, che tale pratica terapeutica non è completamente esente da rischi
(inclusa la trasmissione di virus dell'immunodeficienza, dell'epatite, ecc.).
Ho ben compreso quanto mi è stato spiegato dal Dott. _____
in ordine alle mie condizioni cliniche, ai rischi connessi alla terapia ed a quelli che po-
trebbero derivare non sottoponendomi al trattamento. Quindi acconsento/non acconsento
ad essere sottoposto al trattamento terapeutico con emoderivati.

_____, il _____
firma del paziente

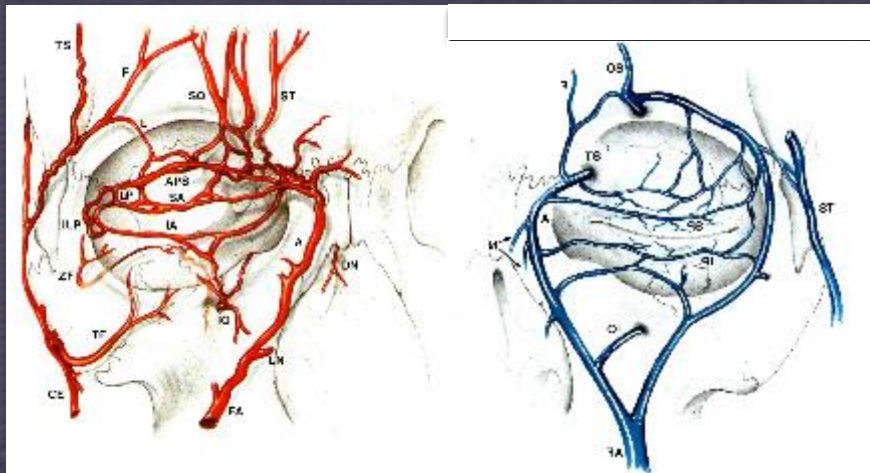


Interventi puliti-contaminati entro 24-48 h

EMOSTASI



Terapia anticoagulante
Visione campo operatorio
Bisturi lama fredda + termocauterio
Bisturi radiofrequenza



SCHEMA

SOSPENSIONE TERAPIA ANTICOAGULANTE

Cardioaspirina:

10 gg. prima dell'intervento chirurgico

Cumarinici:

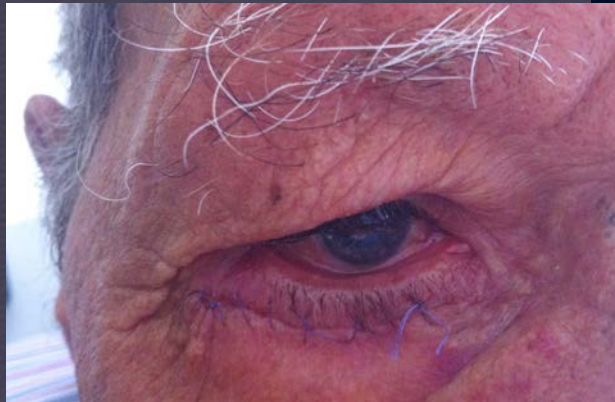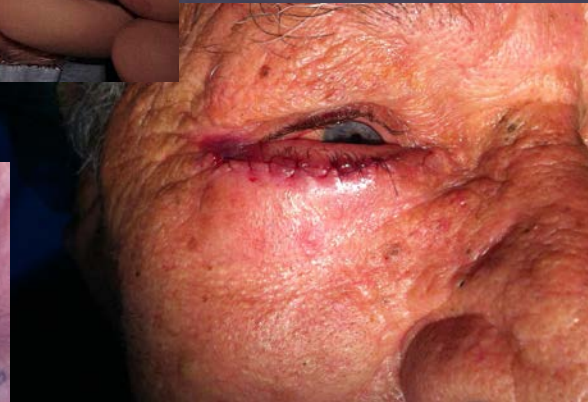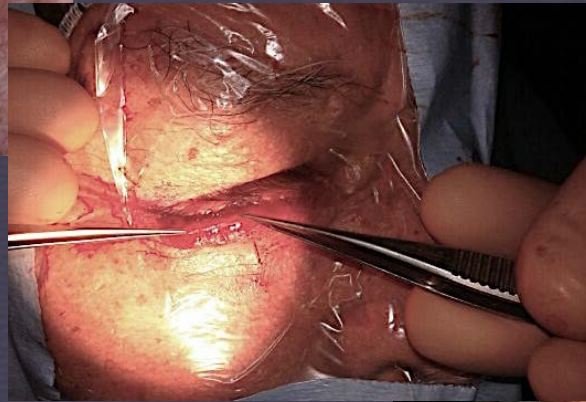
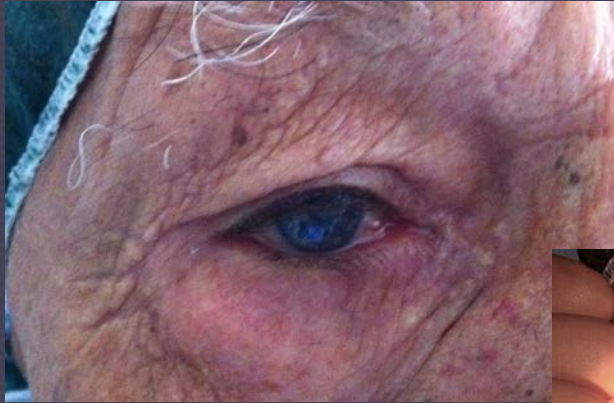
5 gg. prima

Calciparina:

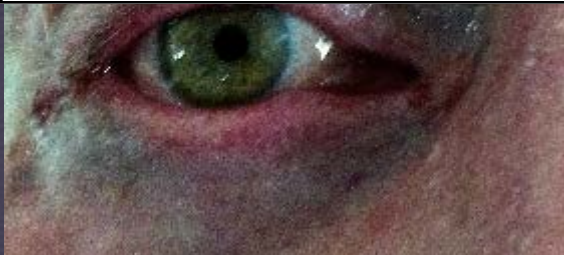12 ore prima

Correzione entropion

Accorciamento m. retrattore + blefaroplastica



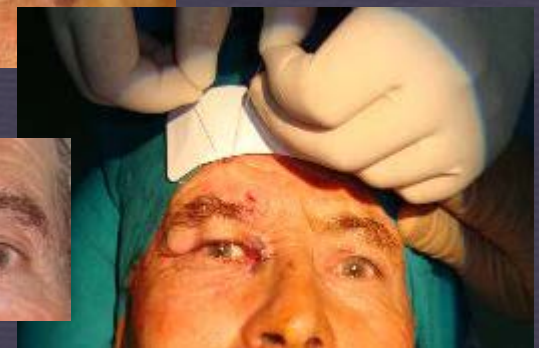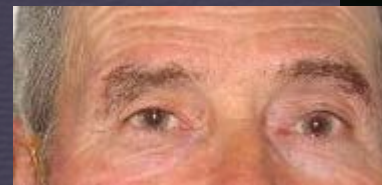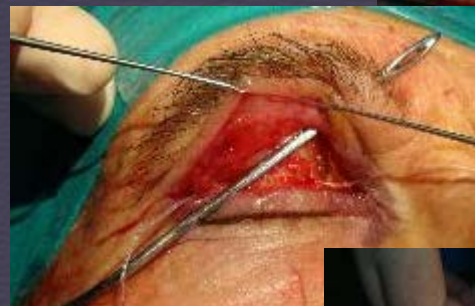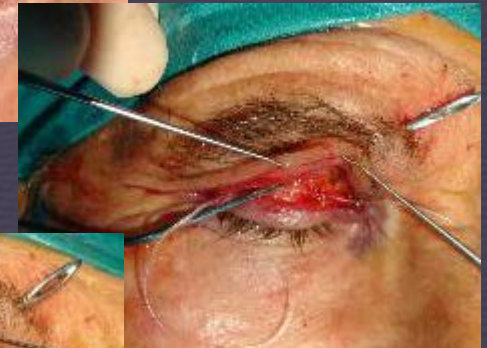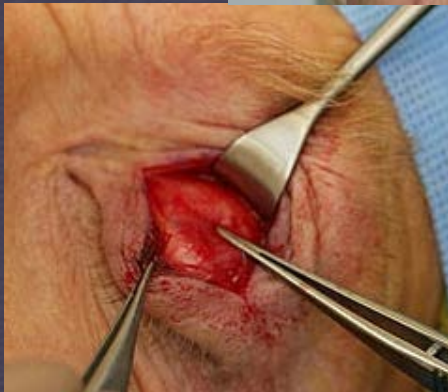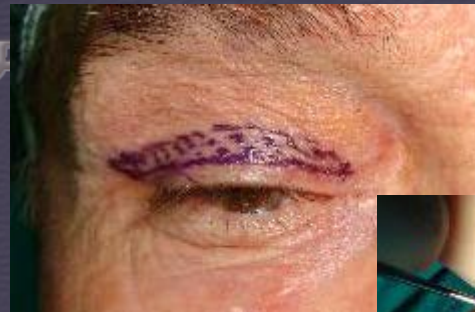Lateral tarsal strip



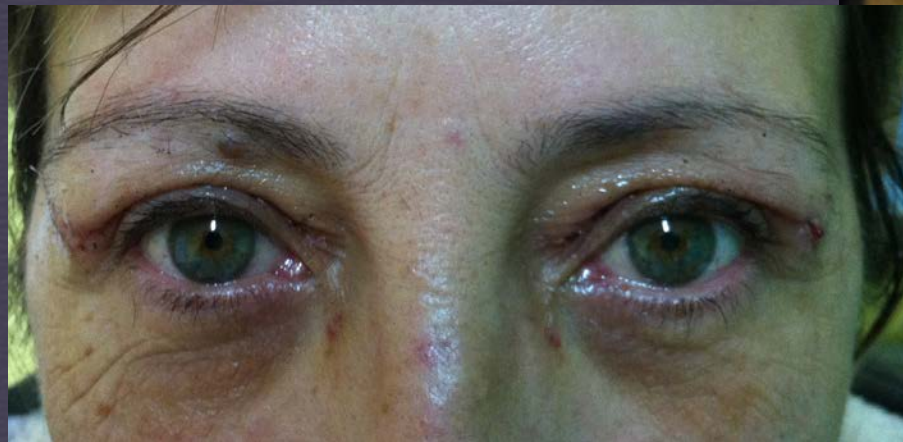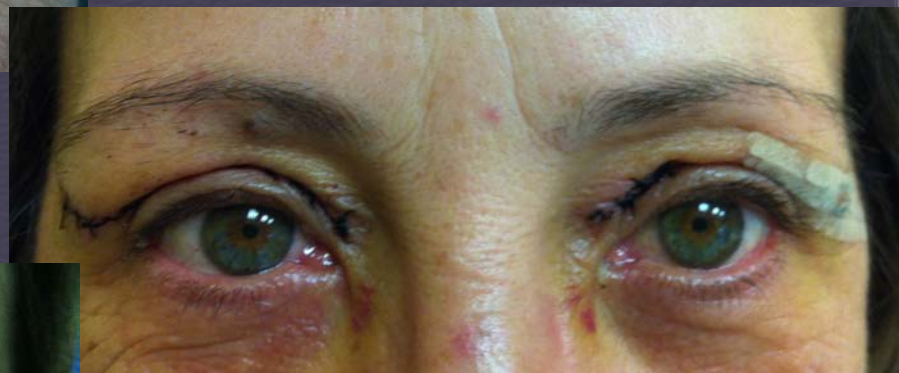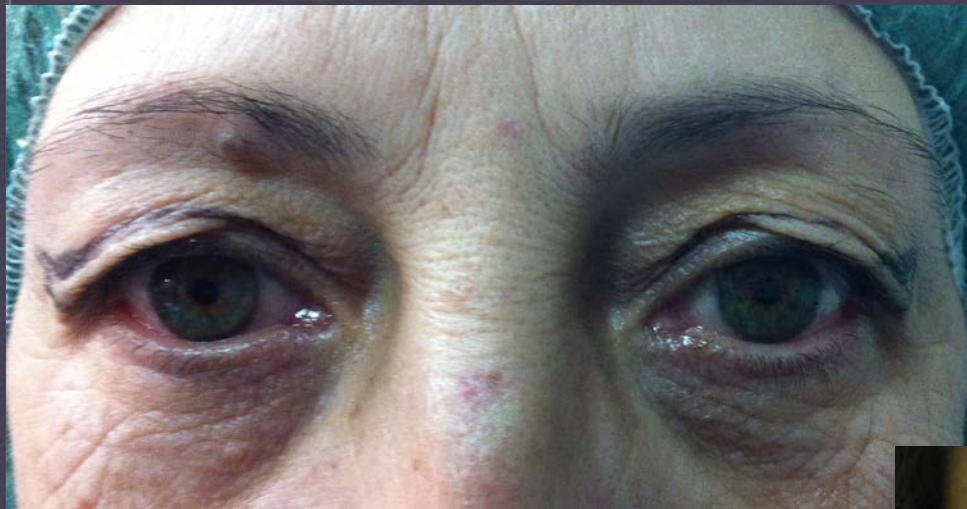Correzione ptosi

accorciamento aponeurosi elevatore


tecnica sospensione al m. frontale



Blefaroplastica funzionale



Asportazione tumori palpebrali



ESAME ISTOLOGICO

Data Accettazione: 06/02/2015 ESAME N°: I/000426 Anno: 2015
Paziente: ~~Agiano Roberto~~
Data di nascita: 23/02/1958 Età: 57 Sesso: M Codice Fiscale: GLN
Provenienza: AZIENDA OSPEDALIERA UMBERTO I - Oculistica
S.D.O.: 2015001146

REFERTO

TipoEsame: Istologia

MATERIALE INVIATO:

Neoformazione cutanea palpebra sup. occhio sx

DESCRIZIONE MACROSCOPICA:

Losanga cutanea di cm 1,2 x 0,6 *rilevata* con neoformazione *rilevata* di cm 0,7 di diametro max.

DIAGNOSI:

Carcinoma basocellulare, con focale differenziazione sebacea;
margini di escissione indenni da neoplasia.

REFERTO

TipoEsame: Istologia

MATERIALE INVIATO:

- 1) Neoformazione cutanea canto interno occhio sx
- 2) Biopsia Puntino lacrimale

DESCRIZIONE MACROSCOPICA:

- 1) Losanga cutanea di cm 1 x 0,8
- 2) Un frammento di cm 0,2 di diametro max.

DIAGNOSI:

- 1) Carcinoma spinocellulare ulcerato, infiltrante il derma superficiale fino allo strato muscolare rappresentato.
La neoplasia non infiltra la muscolare presente nel prelievo;
margini di resezione chirurgica indenni.
- 2) Materiale costituito da tessuto connettivale fibroliomuscolare nel cui contesto sono focolai di flogosi cronica e fenomeni di sclerosi.

TipoEsame: Istologia

REFERTO

MATERIALE INVIATO:

Neoformazione palpebra inf. bordo congiuntivale

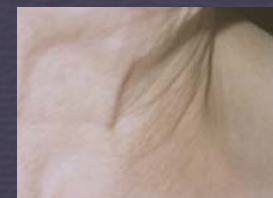
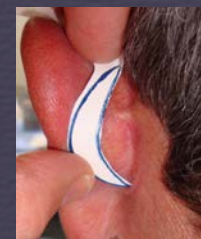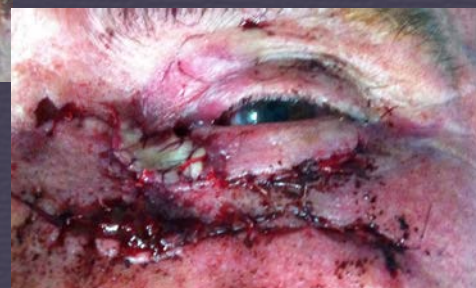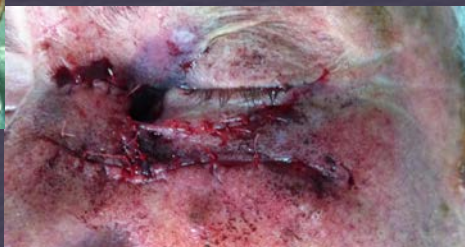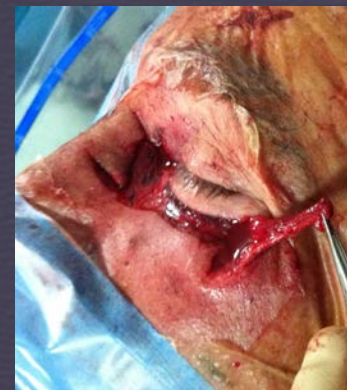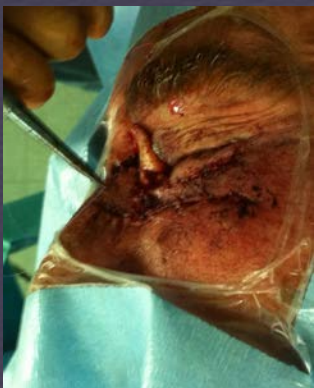DESCRIZIONE MACROSCOPICA:

Frammento di cute di cm 0,8 x 0,4 con neoformazione di cm 0,6 di diametro max.

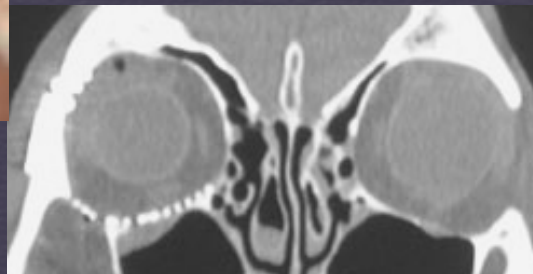
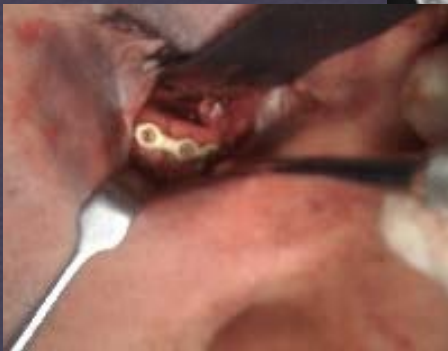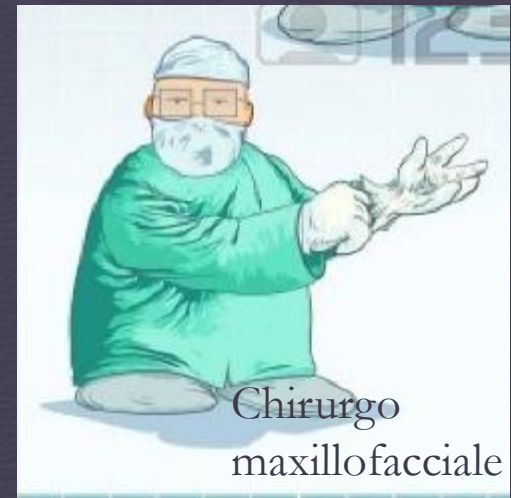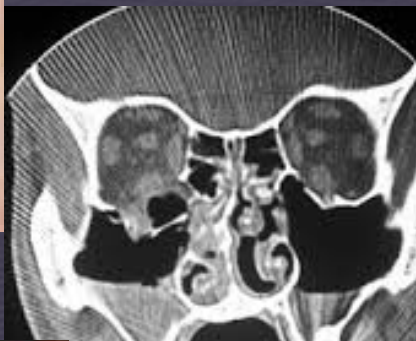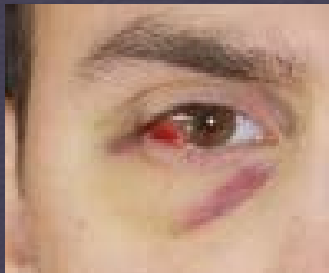
DIAGNOSI:

Carcinoma basocellulare, focalmente ulcerato;
margini di escissione indenni da neoplasia.

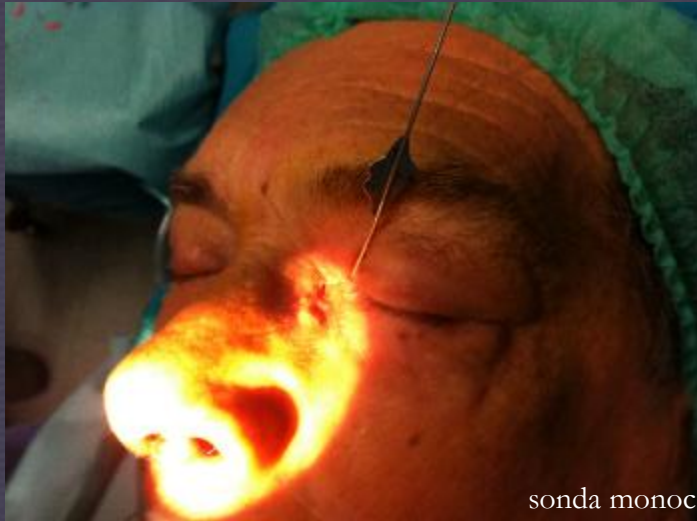Ferita lacera con perdita di sostanza



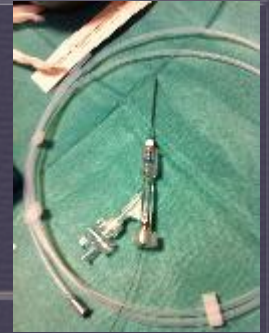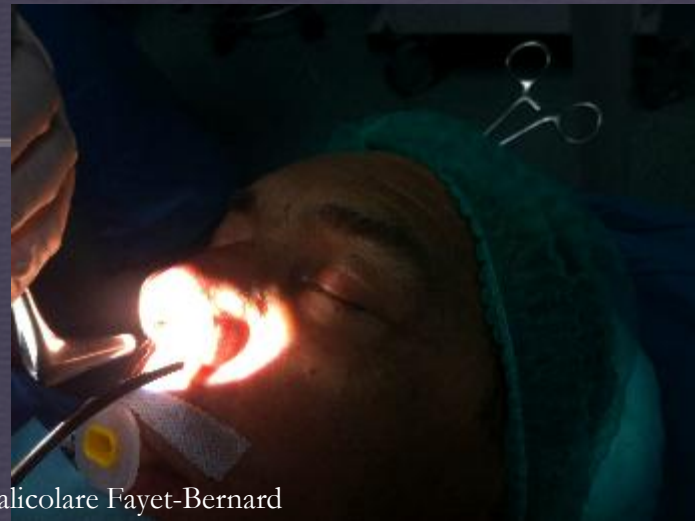Traumi dell'orbita



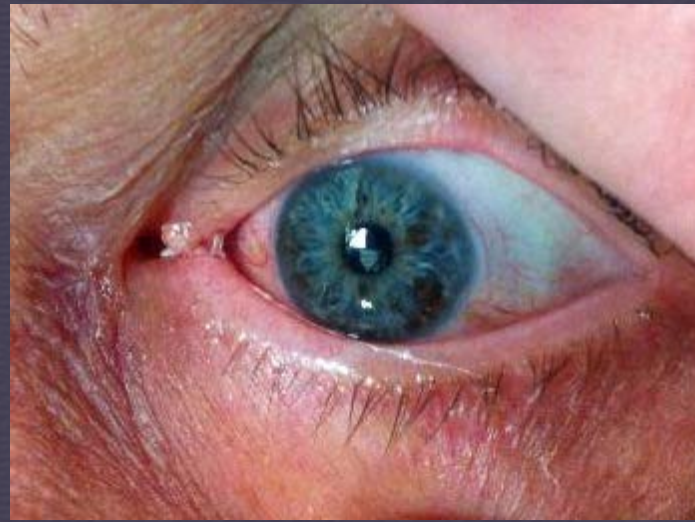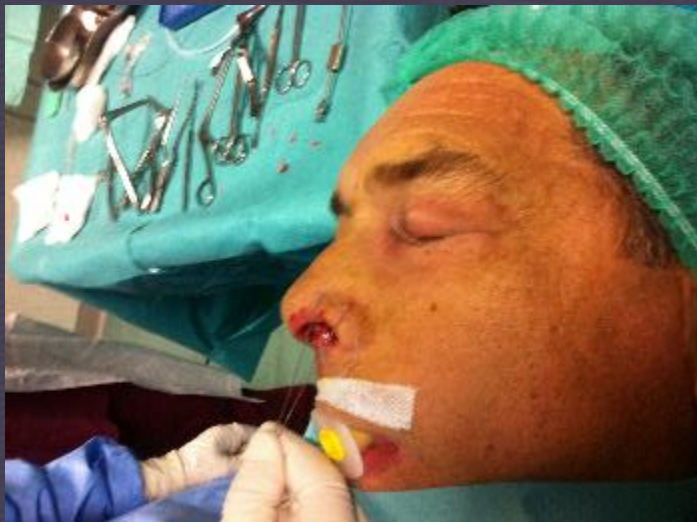Dacriocistorinostomia endoscopica



sonda monocanalicolare Fayet-Bernard

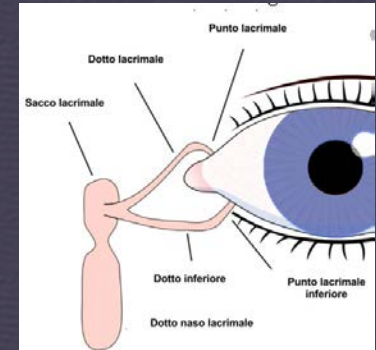


Rimozione
cellule etmoidali:
Con pinze
Con laser a diodi
Con ultrasuoni



Traumi canalini lacrimali

Ferite Ustioni

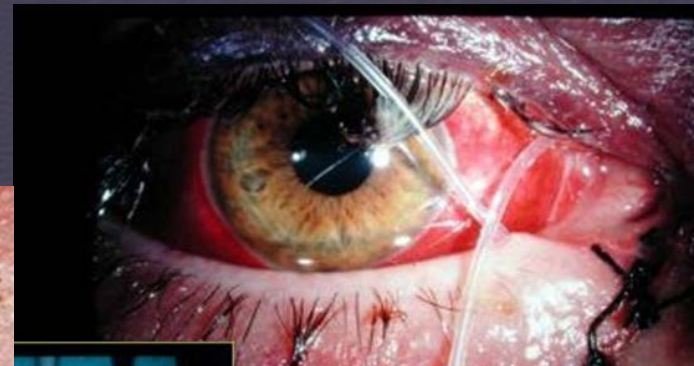
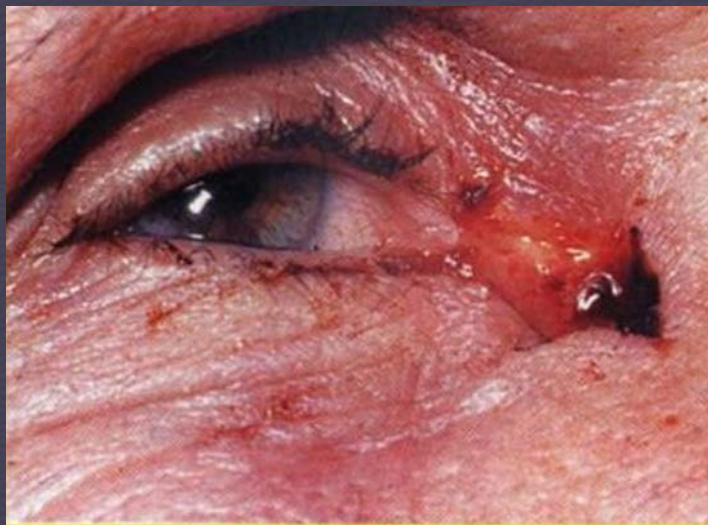
Sondaggio

Colorante

Tutore in nylon

Tubo in silicone 3 cm
(sec. Thornton)



Exenteratio bulbi Evisceratio orbitae

volume orbitario nella norma 30 cm³.

Generalmente va posta una endoprotesi da 16-18
fino a 20 mm
ancorata ai 4 mm. retti

Idrossiapatite

Silicone

PMMA

Endograssosa

Idrossiapatite-silicone

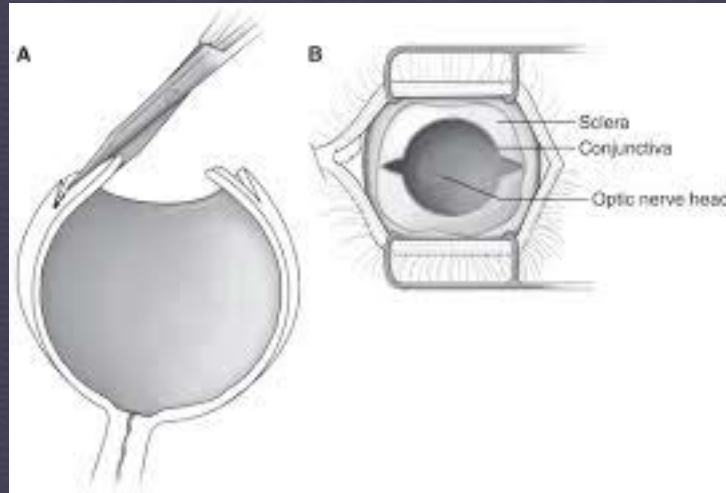


Centri di Riferimento

Evisceratio bulbi



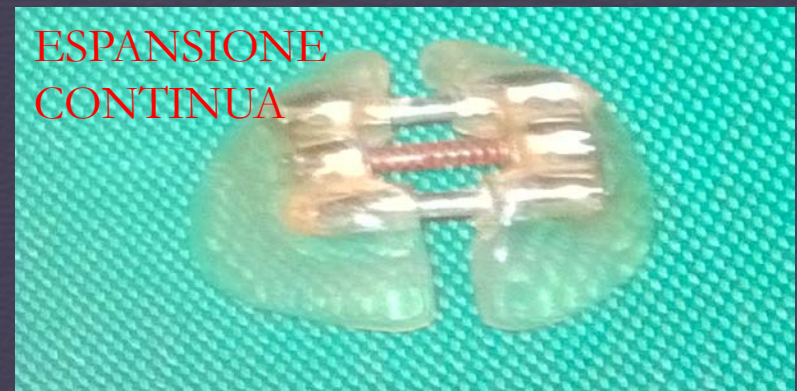
Sfera idrossiapatite
Conformatori
Endoprotesi



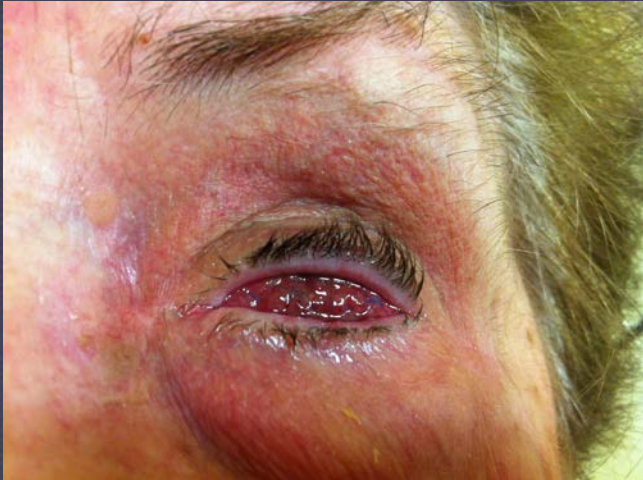nella cavità insufficiente:

inserire delle endoprotesi dopo aver fatto breccia
nella cavità con i conformatori

Conformatori



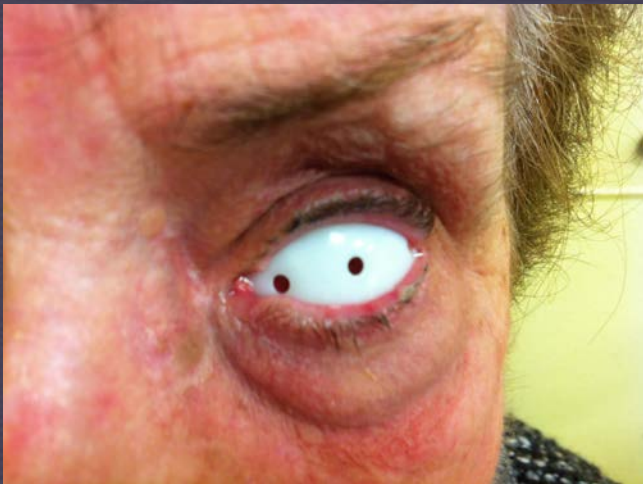Cavità idonea



Conformatori statici e a vite:

8 fasi ognuna di 15-20 gg.

9° fase (dopo 30 gg.)




Conformatori dinamici:

azione continua \approx 180 gg.


Medicina Riabilitativa

PROTESI





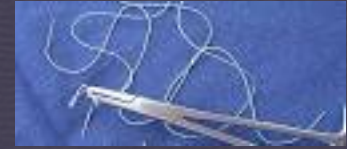Simblefaron



- ✓ Congenito
- ✓ Secondario
 - traumi
 - ustioni
 - chirurgia
- ✓ Pemfigo



SUTURE

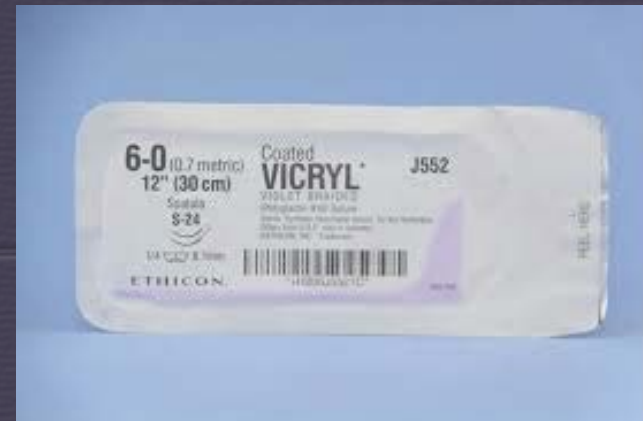

FILO

Resistenza
Dimensione
Tensione
Deformazione

TESSUTI

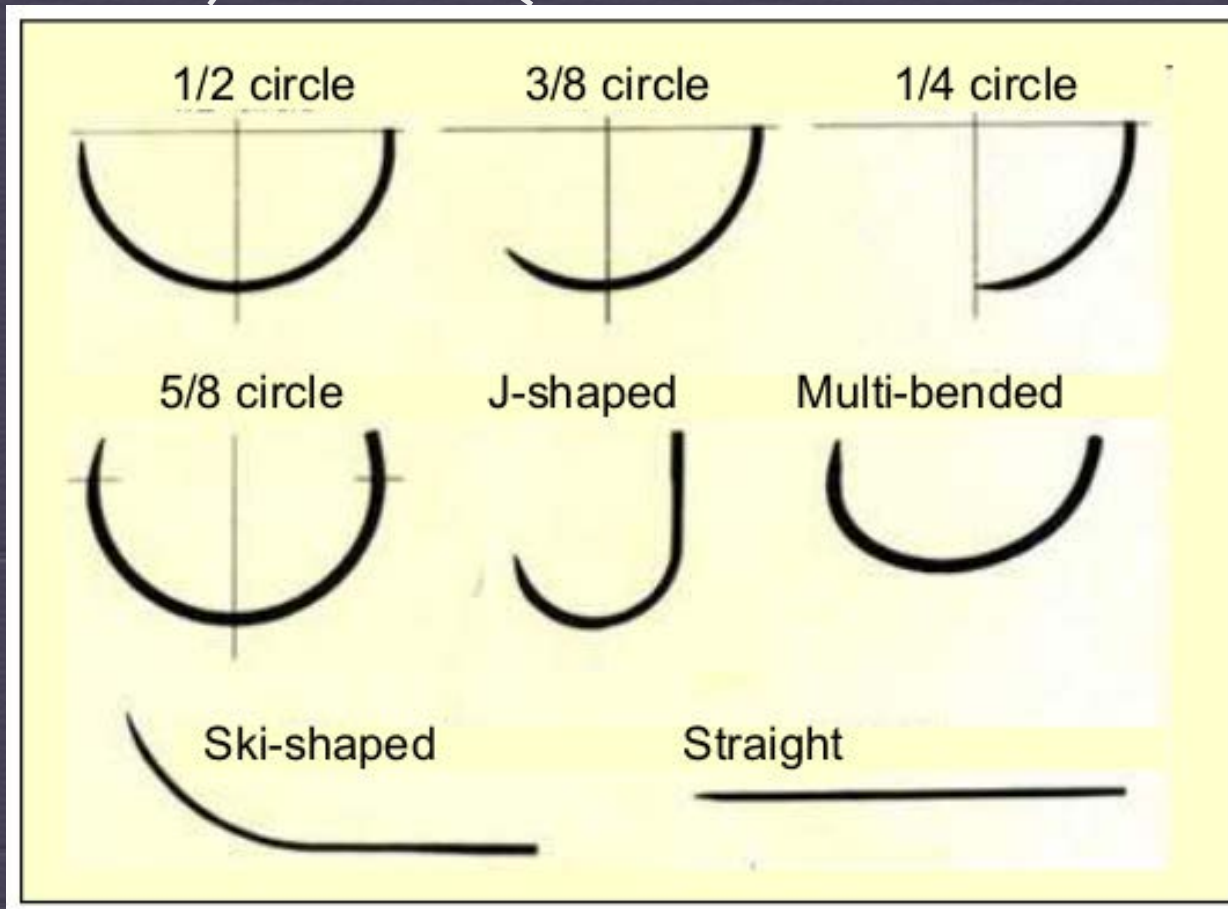
Resistenza
Tempo di guarigione




PUNTI STACCATI vs CONTINUA

TIPOLOGIA AGHI

LTS



TIPOLOGIA NODI



TENUTA NORMALE

Dritto semplice o doppio
Sovrannodo
Ev. terzo nodo

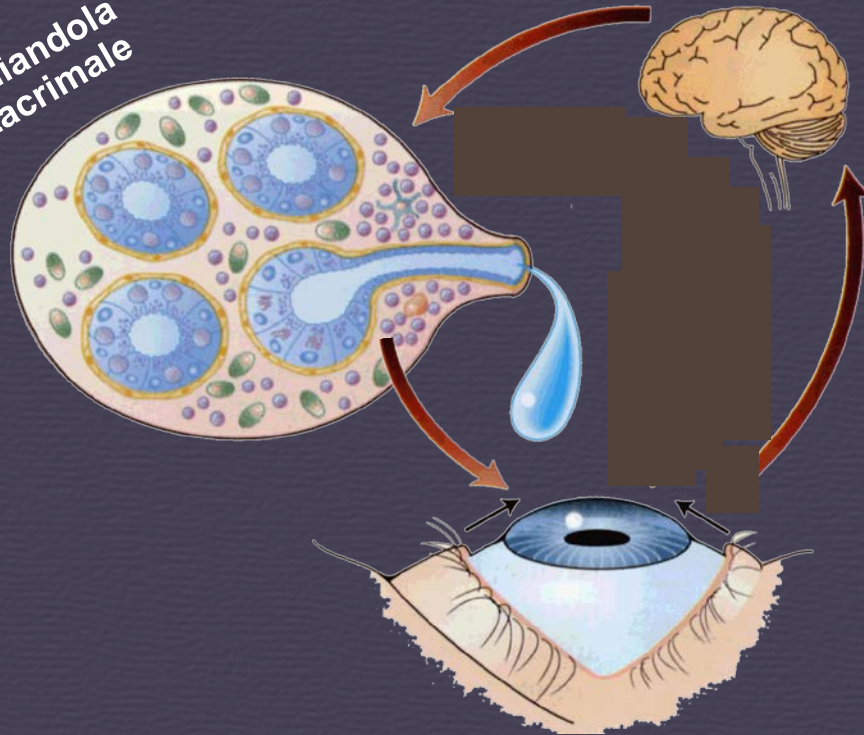
TENUTA FORTE

fino a cinque
intreccio in senso alternato

Unità di Funzionamento Lacrimale

Nervi Motori (VII n.c.)

Ghiandola
Lacrimale



Nervi Corneali
(Nervi Sensori)
V n.c.

Cornea-congiuntiva-gh. Meibomio

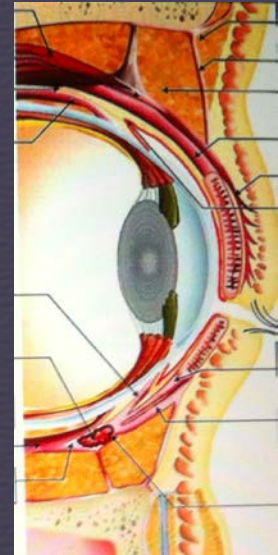
protezione superficie oculare

Acido ialuronico azione cicatrizzante, antiinfiammatoria

Omega 3 (EPA/DHA) attività antiflogistica
neuro-rigenerazione
controllo infiammazione
(modulazione)

Dexpantenolo stimola rigenerazione tessutale

Palmitoiletanolamide > feedback dolore a livello spinale



Grazie per l'attenzione

